UNIVERSIDAD AUTÓNOMA DEL ESTADO DE HIDALGO

INSTITUTO DE CENCIAS DE LA SALUD

ÁREA ACADÉMICA DE ODONTOLOGÍA

LICENCIATURA DE CIRUJANO DENTISTA

TESIS

Revisión de Medicamentos Anticonvulsivantes Inductores de Hiperplasia Gingival: Mecanismos, Implicaciones Clínicas y Manejo

Para obtener el grado de
Cirujano Dentista

PRESENTA

Mayte Araceli Redondo Sánchez

Comité tutorial

Director
Dr. Carlo Eduardo Medina Solís

Codirector interno
Dr. Salvador Eduardo Lucas Rincón

Codirector externo
Dr. Raul Arguello Sánchez

ASESORES
Dra. Reyna Karen Reyes Soto
Dra. Miriam Alejandra Veras Hernández
Dr. Vicente Rueda Ibarra

Pachuca de Soto, Hidalgo, México, 2025

UNIVERSIDAD AUTÓNOMA DEL ESTADO DE HIDALGO

INSTITUTO DE CENCIAS DE LA SALUD

ÁREA ACADÉMICA DE ODONTOLOGÍA

LICENCIATURA DE CIRUJANO DENTISTA

TESIS

Revisión de Medicamentos Anticonvulsivantes Inductores de Hiperplasia Gingival: Mecanismos, Implicaciones Clínicas y Manejo

Para obtener el grado de
Cirujano Dentista

PRESENTA

Mayte Araceli Redondo Sánchez

Comité tutorial

Director
Dr. Carlo Eduardo Medina Solís

Codirector interno
Dr. Salvador Eduardo Lucas Rincón

Codirector externo
Dr. Raul Arguello Sánchez

ASESORES
Dra. Reyna Karen Reyes Soto
Dra. Miriam Alejandra Veras Hernández
Dr. Vicente Rueda Ibarra

Pachuca de Soto, Hidalgo, México, 2025

Universidad Autónoma del Estado de Hidalgo

Advertencias

Cualquier trabajo de investigación no publicado postulado para el grado de Licenciatura y depositado en la modalidad de tesis en las bibliotecas de esta Universidad, queda abierta para inspección, y solo podrá ser usado con la debida autorización. Las referencias bibliográficas pueden ser utilizadas, sin embargo, para ser copiadas se requerirá el permiso del autor y el crédito se dará a la escritura y publicación del trabajo.

Esta tesis ha sido usada por las siguientes personas, que firman y aceptan las restricciones señaladas

La biblioteca que presta esta tesis se asegurará de recoger los datos de cada persona que la utilice.

Nombre	Dirección	Fecha

Universidad Autónoma del Estado de Hidalgo
Instituto de Ciencias de la Salud
School of Medical Sciences
Área Académica de Odontología
Department of Dentistry

29 de octubre de 2025
No. Oficio UAEH/ICSa/AAO/421/2025
Asunto: Designación comité tutoral

PROFESORES
P R E S E N T E

Me es grato comunicarles que, en atención a sus logros y desempeño laboral, así como a su formación y experiencia profesional han sido designados como integrantes del Comité Tutoral de la Licenciatura de Cirujano Dentista, de la tesis denominada **"Revisión de Medicamentos Anticonvulsivantes Inductores de Hiperplasia Gingival: Mecanismos, Implicaciones Clínicas y Manejo"**, de la alumna **Mayte Araceli Redondo Sánchez**. El Comité Tutorial integrado por:

Dr. Carlo Eduardo Medina Solís, **Director**
Dr. Salvador Eduardo Lucas Rincón, **Codirector interno**
Dr. Raúl Arguello Sánchez, **Codirector externo**
Dra. Reyna Karen Reyes Soto, **Asesor**
Dra. Miriam Alejandra Veras Hernández, **Asesor**
Dr. Vicente Rueda Ibarra, **Asesor**

Sin otro asunto en particular, reciba usted la seguridad de mi más alta y distinguida consideración, esperando su valioso apoyo que permita la culminación de la tesis del alumno.

ATENTAMENTE
AMOR, ORDEN Y PROGRESO
San Agustín Tlaxiaca, Hidalgo, 29 de octubre de 2025

Dr. José de Jesús Navarrete Hernández
Jefe del Área Académica de Odontología

UNIVERSIDAD AUTÓNOMA DEL ESTADO DE HIDALGO · ÁREA ACADÉMICA DE ODONTOLOGÍA

Circuito ex-Hacienda la Concepción s/n Carretera Pachuca Actopan, San Agustín Tlaxiaca, Hidalgo, México. C.P.42170
Teléfono: 52(771)7172000 Ext. 41523 y 41534
odontologia@uaeh.edu.mx

Universidad Autónoma del Estado de Hidalgo
Instituto de Ciencias de la Salud
School of Medical Sciences
Área Académica de Odontología
Department of Dentistry

26 de noviembre de 2025
No. Oficio UAEH/ICSa/AAO/503/2025
Asunto: Autorización de impresión

Mtra. Ojuky del Rocío Islas Maldonado
Directora de Administración Escolar de la UAEH
P R E S E N T E

Por medio del presente, informo a usted que el pasante de la Licenciatura en Cirujano Dentista **Mayte Araceli Redondo Sánchez** con número de cuenta **358565** presenta bajo la modalidad de tesis, titulada **"Revisión de Medicamentos anticonvulsivantes Inductores de Hiperplasia Gingival: Mecanismos, Implicaciones Clínicas y Manejo"** y que después de haber sido revisado el documento preliminar y realizadas las correcciones indicadas por su comité tutorial, se autoriza la impresión del mismo.

Nombres de los Docentes Jurados	Función	Firma de aceptación del trabajo para su Impresión
Dr. José de Jesús Navarrete Hernández	Presidente	
Dr. Salvador Eduardo Lucas Rincón	Secretario	
Dra. Martha Mendoza Rodríguez	Primer Vocal	
Dra. Miriam Alejandra Veras Hernández	Segundo Vocal	
Dra. María de Lourdes Márquez Corona	Tercer Vocal	
CD Esp. Reyna Karen Reyes Soto	Suplente	
Dr. Carlo Eduardo Medina-Solís	Suplente	

Sin más por el momento, agradezco la atención a la presente y aprovecho la ocasión para reiterar mi más atenta consideración.

Atentamente
"AMOR, ORDEN Y PROGRESO"
San Agustín Tlaxiaca, Hidalgo 26 de noviembre de 2025.

UNIVERSIDAD AUTÓNOMA DEL ESTADO DE HIDALGO · UAEH · ÁREA ACADÉMICA DE ODONTOLOGÍA

MC. José Antonio Hernández Vera
Director del ICSA

Dr. José de Jesús Navarrete Hernández
Jefe del Área Académica De Odontología

Circuito ex-Hacienda la Concepción s/n Carretera Pachuca Actopan, San Agustín Tlaxiaca, Hidalgo, México. C.P.42170
Teléfono: 52(771)7172000 Ext. 41523 y 41534
odontologia@uaeh.edu.mx

Universidad Autónoma del Estado de Hidalgo
Instituto de Ciencias de la Salud
School of Medical Sciences
Área Académica de Odontología
Department of Dentistry

ICSa/AAO/075/2026

Asunto: Incorporación al repositorio de tesis

Mtro. Jorge E. Peña Zepeda
Director de Bibliotecas y Centros de Información
P R E S E N T E

Estimado Mtro. Peña,

Por medio del presente hago constar que la tesis en formato digital titulada: **"Revisión de Medicamentos Anticonvulsivantes Inductores de Hiperplasia Gingival: Mecanismos, Implicaciones Clínicas y Manejo",** que presenta la pasante de la Licenciatura en Cirujano Dentista **Mayte Araceli Redondo Sánchez** con número de cuenta **358565,** cumple con el oficio de autorización de impresión y se ha verificado que es la versión digital del ejemplar impreso, por lo que solicito su integración en el repositorio institucional de tesis.

Sin más por el momento, agradezco la atención a la presente y aprovecho la ocasión para reiterar mi más atenta consideración.

Atentamente
"AMOR, ORDEN Y PROGRESO"

Dr. José de Jesús Navarrete Hernandez
Jefe del Área Académica de Odontología

Mayte Araceli Redondo Sánchez
Autor

UNIVERSIDAD AUTÓNOMA DEL ESTADO DE HIDALGO · ÁREA ACADÉMICA DE ODONTOLOGÍA · UAEH

Circuito ex-Hacienda la Concepción s/n Carretera Pachuca Actopan, San Agustín Tlaxiaca, Hidalgo, México. C.P.42170
Teléfono: 52(771)7172000 Ext. 41523 y 41534
odontologia@uaeh.edu.mx

AGRADECIMIENTOS

Deseo expresar mi profundo agradecimiento a todas las personas que, de una u otra forma, hicieron posible este sueño.

En primer lugar, quiero agradecer a mi madre, por su amor incondicional, su paciencia infinita y su constante apoyo en cada etapa de mi vida académica. Su confianza en mí ha sido mi impulso para seguir adelante incluso en los momentos difíciles.

A mi familia, mis hermanos (Betsi y Horacio), mis sobrinos (Leandro y Pedro), su apoyo ha sido un pilar fundamental para alcanzar esta meta.

A mi mejor amiga Valeria, por escucharme, motivarme y estar conmigo en mis momentos de cansancio o de felicidad durante la universidad. Gracias por creer en mí incluso cuando yo misma dudaba.

A mi prima Nashielli, por su apoyo incondicional, su alegría y su constante disposición para ayudarme, su compañía hizo este proceso mucho más tranquilo.

A mi director de tesis, al Dr. Carlo Eduardo Medina Solís, por su orientación, profesionalismo, paciencia y valiosas aportaciones, que fueron fundamentales para el desarrollo y la culminación de este trabajo. Gracias por compartir su conocimiento.

De manera muy especial, agradezco a mis segundos papás, Gina y Pepe, por abrirme su corazón y su hogar; gracias por su cariño y respaldo.

Por último, pero no menos importante, a mis amigos Jorge, Aldahir, Mario, Fidel, Omar y Yoari, por todo su apoyo y compañía durante la carrera.

DEDICATORIA

A la mujer que me dijo “Ve y sigue tus sueños, tú solo preocúpate por estudiar y yo me encargo del resto”, a mi madre, Elizabeth Sánchez, por ser mi mayor ejemplo de fortaleza, amor y entrega; esta tesis está dedicada a ti, con todo mi amor y gratitud.

ÍNDICE

RESUMEN 1
ABSTRACT 2
INTRODUCCIÓN 3
1.1 Epilepsia y tratamiento anticonvulsivante 3
1.2 Hiperplasia gingival 4
OBJETIVOS 6
METODOLOGÍA 7
DESARROLLO DEL TEMA 9
Medicamentos Anticonvulsivantes 9
4.1 Definición y clasificación 9
4.2 Mecanismos de acción de los anticonvulsivantes 18
Hiperplasia Gingival 25
5.1 Definición y características clínicas 25
5.2 Epidemiología y factores de riesgo 26
Medicamentos Asociados con Hiperplasia Gingival 29
6.1 Fenitoína 29
6.2 Carbamazepina 31
6.3 Ácido valproico 33
6.4 Lamotrigina 35
6.5 Otros anticonvulsivantes 37
Mecanismos de Inducción de Hiperplasia Gingival 39
7.1 Alteraciones en la proliferación celular 39
7.2 Influencia sobre factores de crecimiento 40
7.3 Interacciones con el metabolismo de las encías 40
Implicaciones Clínicas de la Hiperplasia Gingival 41
8.1 Impacto en la salud bucal 41
8.2 Consecuencias psicológicas y sociales 42
8.3 Relación con la adherencia al tratamiento anticonvulsivante 44
Manejo de la Hiperplasia Gingival 45
9.1 Estrategias de prevención 45
9.2 Enfoques terapéuticos 45
9.2.1 Tratamiento quirúrgico 46
9.2.2 Cambios en la medicación (Tratamiento no quirúrgico) 48
9.3 Importancia de la higiene bucal 48
DISCUSIÓN 50

CONCLUSIÓN 52
REFERENCIAS 53
ANEXOS 60

RESUMEN

Introducción: La hiperplasia gingival (HG) es una complicación oral significativa asociada al uso prolongado de ciertos medicamentos anticonvulsivantes, como la fenitoína, carbamazepina y ácido valproico. Esta condición, caracterizada por el crecimiento excesivo del tejido gingival, afecta la estética, función oral y calidad de vida de los pacientes, especialmente aquellos en tratamiento por epilepsia.

Objetivo General: Analizar los mecanismos biológicos, implicaciones clínicas y estrategias de manejo de la HG inducida por anticonvulsivantes, con el fin de ofrecer recomendaciones prácticas para profesionales de la salud.

Metodología: Se realizó una revisión narrativa basada en la búsqueda en bases de datos como PubMed, SciELO y ScienceDirect (2020-2025), utilizando términos clave relacionados con la HG y los anticonvulsivantes. Se incluyeron estudios en español e inglés que abordaran mecanismos, impacto clínico y manejo de esta condición.

Principales Hallazgos: La revisión identifica a la fenitoína como el anticonvulsivante con mayor asociación a la hiperplasia gingival (HG), seguido de la carbamazepina y el ácido valproico, este último con menor riesgo. Los mecanismos implican una alteración en el metabolismo de los fibroblastos, que reduce la degradación del colágeno y aumenta la matriz extracelular, proceso agravado por una higiene bucal deficiente y la inflamación. Clínicamente, la HG impacta la función masticatoria y fonética, y conlleva consecuencias psicosociales como la disminución de la autoestima, pudiendo incluso afectar la adherencia al tratamiento antiepiléptico. Su manejo requiere un enfoque interdisciplinario que priorice la prevención mediante una rigurosa higiene oral, considere el ajuste farmacológico y reserve la cirugía (gingivectomía) para los casos más severos.

Conclusión: La HG inducida por anticonvulsivantes es un efecto adverso prevenible y manejable mediante un enfoque interdisciplinario. La educación del paciente, el control de placa y la supervisión odontológica regular son esenciales para minimizar su impacto y mejorar la calidad de vida de los pacientes.

PALABRAS CLAVE: Hiperplasia Gingival, Anticonvulsivantes, Fenitoína, Mecanismos Patogénicos, Manejo Odontológico.

ABSTRACT

Review of Anticonvulsant Medications Inducing Gingival Hyperplasia: Mechanisms, Clinical Implications, and Management

Introduction: Gingival hyperplasia (GH) is a significant oral complication associated with the prolonged use of certain anticonvulsant medications, such as phenytoin, carbamazepine, and valproic acid. This condition, characterized by excessive growth of gingival tissue, affects aesthetics, oral function, and the quality of life of patients, especially those undergoing treatment for epilepsy.

General Objective: To analyze the biological mechanisms, clinical implications, and management strategies of anticonvulsant-induced GH, in order to offer practical recommendations for healthcare professionals.

Methodology: A narrative review was conducted based on searches in databases such as PubMed, SciELO, and ScienceDirect (2020-2025), using key terms related to GH and anticonvulsants. Studies in Spanish and English addressing the mechanisms, clinical impact, and management of this condition were included.

Main Findings: The review identifies phenytoin as the anticonvulsant most associated with gingival hyperplasia (GH), followed by carbamazepine and valproic acid, the latter carrying a lower risk. The mechanisms involve an alteration in fibroblast metabolism, which reduces collagen degradation and increases the extracellular matrix, a process aggravated by poor oral hygiene and inflammation. Clinically, GH impacts masticatory and phonetic function and carries psychosocial consequences such as decreased self-esteem, potentially even affecting adherence to antiepileptic treatment. Its management requires an interdisciplinary approach that prioritizes prevention through rigorous oral hygiene, considers pharmacological adjustment, and reserves surgery (gingivectomy) for the most severe cases.

Conclusion: Anticonvulsant-induced GH is a preventable and manageable adverse effect through an interdisciplinary approach. Patient education, plaque control, and regular dental supervision are essential to minimize its impact and improve patients' quality of life.

KEYWORDS: Gingival Hyperplasia, Anticonvulsants, Phenytoin, Pathogenic Mechanisms, Dental Management.

INTRODUCCIÓN

Los trastornos neurológicos son alteraciones que afectan el sistema nervioso, impactando las funciones motoras, sensoriales y cognitivas del organismo. Este sistema es responsable de la comunicación entre el cerebro, la médula espinal y otras partes del cuerpo. Los trastornos neurológicos abarcan tanto el sistema nervioso central como el periférico, afectando áreas como el cerebro, la columna vertebral y los nervios conectores. Uno de los trastornos más destacados en este ámbito es la epilepsia. Para tratar esta condición, se suelen prescribir medicamentos anticonvulsivantes que únicamente controlan y no curan las crisis epilépticas, por lo tanto, su uso debe ser continuo con el fin de minimizar efectos adversos y preservar la calidad de vida del paciente (1).

La causa del agrandamiento gingival asociado a estos medicamentos no está completamente esclarecida. Se cree que un mecanismo común implica el metabolismo del calcio celular que modula la producción de colagenasa a nivel celular. Esto provoca que los fibroblastos generen una forma inactiva de dicha enzima y contribuye al aumento de la matriz extracelular (2).

Las manifestaciones clínicas del agrandamiento gingival pueden aparecer dentro de los tres meses posteriores al inicio del tratamiento y tienden a afectar principalmente los tejidos gingivales alrededor de las superficies vestibulares de los dientes anteriores. Esta condición puede generar problemas estéticos y síntomas clínicos tales como dolor, sensibilidad, sangrado, dificultades en el habla, movimientos anormales dentales y problemas oclusales; además favorece la aparición de caries y trastornos periodontales (3).

1.1 Epilepsia y tratamiento anticonvulsivante

La epilepsia es una enfermedad neurológica crónica resultante de alteraciones en el cerebro que predisponen a episodios convulsivos recurrentes. Esto puede acarrear consecuencias cognitivas, psicológicas y neurobiológicas significativas. Según la Organización Mundial de la Salud (OMS) y la Liga Internacional contra la Epilepsia (ILAE), para diagnosticar epilepsia deben ocurrir crisis epilépticas repetidas espontáneamente —al menos dos— o bien identificarse una primera crisis con predisposición a recurrir; esto puede suceder a cualquier edad (4).

La epilepsia es considerada la enfermedad neurológica crónica más común en humanos, afectando aproximadamente al 1% de las personas en países desarrollados y hasta un 2%

en naciones menos avanzadas. El tratamiento farmacológico destinado a controlar las crisis constituye la base principal para manejar esta afección (5).

Los pacientes epilépticos pueden experimentar deterioro en su salud bucal que incluye caries dentales, enfermedades periodontales, pérdida dental e hiperplasia gingival vinculada al uso de fármacos antiepilépticos. Además, no todos los individuos afectados presentan las mismas manifestaciones durante las crisis epilépticas; por esta razón, es esencial que los odontólogos estén familiarizados con las clasificaciones de dichas crisis, así como con los medicamentos utilizados en su tratamiento y sus efectos secundarios sobre la cavidad oral (3).

En términos generales, existen tres generaciones de fármacos antiepilépticos empleadas clínicamente:

- La primera incluye fenobarbital, fenitoína y etosuximida.
- La segunda abarca carbamazepina y valproato.
- La tercera comprende medicinas como vigabatrina, gabapentina, lamotrigina, topiramato, levetiracetam y oxcarbazepina (5).

Diversas guías para el tratamiento farmacológico sugieren un uso prudente según el tipo específico de epilepsia involucrada. Los fármacos anticonvulsivantes utilizados para controlar diferentes tipos crisis parciales o generalizadas junto con otros medicamentos como fenobarbital, fenitoína, etosuximida, carbamazepina, valproato, lamotrigina, topiramato, levetirecetam, oxcarbaxepina, levetirecetam y en crisis parciales vigabatrina y gabapentina (6).

1.2 Hiperplasia gingival

El agrandamiento gingival fue documentado inicialmente por Kimball en 1939 vinculado al uso prolongado de un medicamento antiepiléptico (7). Esta condición clínica ha sido objeto de numerosos estudios debido a su asociación directa con condiciones locales o sistémicas particulares (2). Generalmente se atribuye a un aumento local en factores de crecimiento o activación específica dentro de vías intracelulares que provocan proliferación celular mediante cambios en factores transcripcionales relacionados con genes responsables del crecimiento celular. (8).

Las complicaciones orales derivadas del crecimiento excesivo gingival incluyen dificultades para mantener una adecuada higiene bucal lo cual podría tener repercusiones sistémicas asociadas a inflamación excesiva (2). Aunque aún se desconoce exactamente cómo ocurre esta hiperplasia; su etiología parece estar relacionada con múltiples factores tales como

inflamación crónica, ciertos fármacos utilizados en tratamientos médicos previos u alteraciones hormonales entre otros elementos relevantes (9).

OBJETIVOS

General

- Analizar los mecanismos biológicos, implicaciones clínicas y estrategias de manejo de la HG inducida por anticonvulsivantes, con el fin de ofrecer recomendaciones prácticas para profesionales de la salud.

Específicos

- Analizar los mecanismos mediante los cuales los medicamentos anticonvulsivantes inducen hiperplasia gingival, proporcionando una comprensión detallada de los procesos biológicos involucrados.

- Evaluar las implicaciones clínicas de esta condición en pacientes que reciben tratamiento anticonvulsivante, incluyendo su impacto en la salud bucal, la calidad de vida y la adherencia al tratamiento.

- Explorar estrategias de manejo y prevención de la hiperplasia gingival asociada a estos medicamentos, con el fin de ofrecer recomendaciones prácticas para clínicos y pacientes.

METODOLOGÍA

El presente trabajo corresponde a una revisión narrativa orientada a sintetizar, reunir y analizar la evidencia científica reciente relacionada con la hiperplasia gingival inducida por medicamentos anticonvulsivantes, considerando mecanismos biológicos, implicaciones clínicas y alternativas de manejo odontológico. Este tipo de revisión nos permite integrar información procedente de diversas fuentes, proporcionando una comprensión integral y actual del tema analizado.

La búsqueda de información se realizó en las bases de datos PudMed, SciELO, ScienceDirect, Springer y Google Scholar, seleccionadas por su relevancia en el ámbito biomédico y odontológico. Se utilizaron como palabras clave los términos “gingival hyperplasia”, “drug- influenced gingival enlargement”, “anticonvulsants”, “calcium channel blockers”, “epilepsy”, drug side effects” y “drug-induced gingival overgrowth”, combinados mediante operadores booleanos (AND, OR, NOT) con el propósito de precisar y delimitar la búsqueda de información de los estudios seleccionados.

Para comenzar con la búsqueda se incluyeron publicaciones no mayores a 5 años (periodo 2020-2025), escritas en inglés o español, que abordaran el mecanismo de los medicamentos anticonvulsivantes, implicaciones clínicas de la hiperplasia gingival en la cavidad oral y manejo de dicha condición. Se consideraron estudios de casos, investigaciones clínicas, artículos revisados por pares y revisiones narrativas que aportaran información relevante sobre los factores predisponentes, manifestaciones orales y el abordaje odontológico.

Dentro de la misma búsqueda, se excluyeron publicaciones donde se realizaron estudios en animales, artículos con información insuficiente o que trataran la hiperplasia gingival con medicamentos distintos a los anticonvulsivantes.

El proceso inicial se desarrolló mediante la revisión inicial de títulos y resúmenes para determinar y verificar la pertinencia de cada estudio, seguido de una lectura detallada a cada artículo seleccionado que cumplía con los criterios establecidos. La información recolectada fue analizada de manera cualitativa y organizada según las principales categorías relacionadas con el tema de estudio.

La búsqueda de información concluyó una vez que los artículos revisados comenzaron a reiterar los mismos hallazgos sin aportar datos nuevos para la investigación. El desarrollo de esta investigación integró los hallazgos identificados, permitiendo resaltar similitudes y diferencias observadas entre medicamentos anticonvulsivantes inductores de la hiperplasia gingival y el impacto que genera esta patología en la calidad de vida de los pacientes.

Dicha investigación sobre el tema culminó en un manuscrito estructurado que comenzó con una introducción que contextualizaba la importancia del tema, seguido de un análisis de mecanismos de acción de los medicamentos, continuando con la evaluación de las implicaciones clínicas de esta condición en pacientes que reciben tratamiento anticonvulsivante, incluyendo su impacto en la salud bucal, la calidad de vida y la adherencia al tratamiento, abordando estrategias de manejo y prevención. Por último, se resumieron los principales hallazgos, recomendaciones para clínicos y direcciones futuras en la investigación.

DESARROLLO DEL TEMA

Medicamentos Anticonvulsivantes

4.1 Definición y clasificación

Los bromuros derivados fueron los primeros fármacos antiepilépticos utilizados a finales del siglo XIX. Posteriormente, el fenobarbital se convirtió en el primer compuesto orgánico sintético identificado con actividad anticonvulsivante, según varios estudios. No obstante, su eficacia se limitaba únicamente a las crisis tonicoclónicas generalizadas y, en menor medida, a las convulsiones parciales simples y complejas. No mostró ningún efecto en las crisis de ausencia. (10).

Los medicamentos anticonvulsivos previenen o suprimen la generación, propagación y gravedad de las crisis epilépticas. El término "medicamento anticonvulsivo" ha sustituido al antiguo término "fármacos anticonvulsivos" porque las terapias para la epilepsia no solo suprimen las crisis convulsivas, sino también las no convulsivas. Además, estos fármacos solo proporcionan tratamiento sintomático y no se ha demostrado que alteren la evolución de la epilepsia (11).

Lograr un control completo de las convulsiones es el objetivo más importante en el tratamiento de la epilepsia. Para este objetivo, los medicamentos anticonvulsivos se administran crónicamente para prevenir la recurrencia de las convulsiones en pacientes con convulsiones recurrentes espontáneas. Además, los medicamentos anticonvulsivos se están utilizando para tratar el estado epiléptico e interrumpir las convulsiones sintomáticas agudas en respuesta a una variedad de causas, incluida la intoxicación (12).

Los medicamentos anticonvulsivantes se clasifican según su mecanismo de acción y su uso terapéutico. A continuación, te presento una clasificación general.

Clasificación:

1. HIDANTOÍNAS

Las hidantoínas son una clase conocida de fármacos antiepilépticos que se han utilizado en el tratamiento de la epilepsia durante más de 70 años. Si bien su eficacia sintomática solo se observa en el 60-70 % de los pacientes, los esfuerzos por introducir una nueva generación de fármacos antiepilépticos no han dado mejores resultados (13).

Por ello, las hidantoínas siguen siendo el foco de interés y constituyen una clase importante de fármacos antiepilépticos. Las dos hidantoínas más comunes son la fenitoína (5,5-difenilhidantoína) y la mefenitoína (5-etil-3-metil-5-fenilhidantoína) (13).

Este medicamento (difenilhidantoína; DILANTIN) es efectivo contra todas las formas de convulsiones, tanto parciales como tonicoclónicas, aunque no lo es para las crisis de ausencia. (14).

- Fenilhidantoína (fenitoína)

La fenitoína, que anteriormente se conocía como difenilhidantoína, es un anticonvulsivo potente que se utiliza para tratar y prevenir las convulsiones parciales complejas, del estado epiléptico y de las generalizadas de gran mal (15). Se utiliza en el 30% de los pacientes epilépticos que sufren de epilepsia generalizada, compleja, parcial y epilepsia focal cortical (16).

Un efecto secundario frecuente de este fármaco, junto con los fármacos inmunosupresores y los bloqueadores de los canales de calcio, es el crecimiento gingival excesivo, con una variación que va del 13% al 50% (16).

La fórmula estructural de la fenilhidantoína es la siguiente:

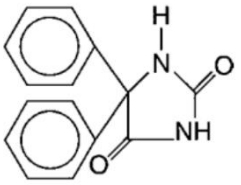

Ilustración 1 Cap. 19 Farmacoterapia de las epilepsias. Fuente: McNamara et al. (2007)

Parece fundamental contar con un sustituto 5-fenilo u otro compuesto aromático para lograr eficacia en el tratamiento de las convulsiones tonicoclónicas generalizadas. Los sustitutos alquilo en la posición 5 favorecen la sedación, una característica ausente en la fenilhidantoína. La presencia de carbono en esta posición genera asimetría, aunque parece existir escasa variación en la actividad entre los isómeros. (14).

Aplicaciones terapéuticas:

Epilepsia: La fenilhidantoína se considera uno de los anticonvulsivos más empleados, mostrando efectividad contra las convulsiones parciales y tonicoclónicas, sin embargo, no es adecuada para tratar las crisis de ausencia. Los diferentes preparados de fenilhidantoína presentan variaciones significativas en biodisponibilidad y tasa de absorción. En términos generales, es crucial que los pacientes sean tratados de manera continua y uniforme con el mismo medicamento proveniente del mismo fabricante. (14).

2. BARBITÚRICOS ANTICONVULSIVOS

Los barbitúricos son una categoría de medicamentos sedantes-hipnóticos que se utilizan para tratar trastornos convulsivos, síndrome de abstinencia neonatal, insomnio, ansiedad preoperatoria y la inducción del coma para abordar el aumento de la presión intracraneal (17).

- Fenobarbital

Éste fue el primer anticonvulsivo orgánico eficaz. Tiene toxicidad relativamente baja, es barato y se conserva un fuerte efecto anticonvulsivo con notablemente poca sedación (14). El fenobarbital es uno de los medicamentos anticonvulsivos más antiguos, que se utiliza clínicamente desde 1912. Su valor en el tratamiento del estado epiléptico actualmente se debate de forma controvertida. El fenobarbital ha caído en desgracia en muchos países de Europa debido a informes de hipotensión, arritmias e hipopnea (18).

Aplicaciones terapéuticas:

El fenobarbital es un medicamento efectivo para el tratamiento de convulsiones tonicoclónicas generalizadas y parciales. Su eficacia, junto con su baja toxicidad y costo accesible, lo han posicionado como un fármaco clave en el manejo de estos tipos de epilepsia. No obstante, sus propiedades sedantes y la posibilidad de alterar el comportamiento en niños han limitado su uso como primera opción terapéutica (14). La principal inquietud respecto al fenobarbital es su efecto depresor sobre el sistema nervioso central, que está relacionado con la dosis y es una característica común a todos los barbitúricos (18).

3. IMINOESTILBENOS

- Carbamazepina

Esta sustancia fue aprobada en Estados Unidos en 1974 para su uso como anticonvulsivo. Desde la década de 1960, ha sido empleada en el tratamiento de la neuralgia del trigémino. Actualmente, se clasifica como un medicamento fundamental para el manejo de las convulsiones parciales y tonicoclónicas (14). La carbamazepina está indicada por la FDA para la epilepsia, la neuralgia del trigémino y los episodios maníacos agudos y mixtos (19). La fórmula estructural de la Carbamazepina es la siguiente:

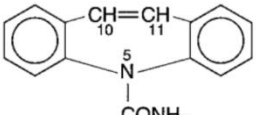

Ilustración 2 Cap. 19 Farmacoterapia de las epilepsias. Fuente: McNamara et al. (2007)

Desde una perspectiva química, la carbamazepina está asociada con los antidepresivos tricíclicos. Se clasifica como un derivado del iminoestilbeno, presentando un grupo carbamilo en la posición 5; esta parte es crucial para su significativa actividad anticonvulsiva (14).

Aplicaciones terapéuticas:

Las recomendaciones para el tratamiento de la epilepsia se centran en las convulsiones parciales con características complejas, las convulsiones tónicas generalizadas y los episodios convulsivos mixtos (19). Al administrar este tratamiento, es esencial monitorear tanto la función renal como la hepática, así como los parámetros hematológicos (14).

- Oxcarbazepina

Este fármaco es un análogo 10-ceto de la carbamazepina. La oxcarbazepina funciona como un profármaco, por cuanto se convierte casi de inmediato en su principal metabolito activo, un derivado 10-monohidroxi, que se inactiva por conjugación con glucurónido, y se elimina por medio de excreción renal (14).

Sin embargo, las pequeñas diferencias estructurales entre la oxcarbazepina y la carbamazepina han dado lugar a diferencias significativas en la inducción de las vías metabólicas y el metabolismo de ambos medicamentos (20).

4. SUCCINIMIDAS

- Etosuximida

La etosuximida es el agente primario para tratar las crisis de ausencia. Tiene la siguiente fórmula estructural:

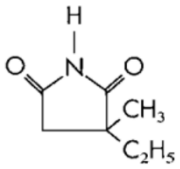

ETOSUXIMIDA

Ilustración 3 Cap. 19 Farmacoterapia de las epilepsias. Fuente: McNamara et al. (2007)

La conexión entre la estructura y la actividad de las succinimidas es similar a la observada en otras clases de medicamentos anticonvulsivos. La metsuximida (CELONTIN), que presenta sustituyentes fenilo, muestra una mayor eficacia frente a convulsiones máximas inducidas por electrochoque, aunque su uso ha disminuido en la actualidad. Por otro lado, la etosuximida, que cuenta con sustitutos alquilo, se destaca como la más efectiva entre las

succinimidas para tratar convulsiones provocadas por pentilenotetrazol y es considerada la opción más selectiva para el manejo de crisis clínicas de tipo ausencia (14).

Aplicaciones terapéuticas:

La etosuximida muestra una notable efectividad en el tratamiento de las crisis de ausencia, aunque no es efectiva para las crisis tonicoclónicas (14). La Liga Internacional Contra la Epilepsia (ILAE) sugiere el uso de etosuximida en pacientes con retraso del neurodesarrollo que también padecen epilepsia generalizada (TND con epilepsia generalizada). Esta forma de epilepsia se distingue por la presencia de convulsiones generalizadas y retrasos en el desarrollo neurológico, y responde favorablemente a tratamientos como valproato, etosuximida o lamotrigina (21).

5. ÁCIDO VALPROICO

El ácido valproico (VPA), comúnmente conocido como valproato, se encuentra entre los fármacos antiepilépticos más comúnmente recetados. A nivel mundial, aproximadamente un millón de personas consumen VPA diariamente (22).

El ácido valproico (ácido n-dipropilacético) es un ácido carboxílico de cadena ramificada simple; su fórmula estructural es la siguiente:

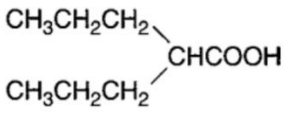

ÁCIDO VALPROICO

Ilustración 4 Cap. 19 Farmacoterapia de las epilepsias. Fuente: McNamara et al. (2007)

Otros ácidos carboxílicos de cadena ramificada tienen potencias semejantes a las del ácido valproico para antagonizar las convulsiones inducidas por pentilenotetrazol. Sin embargo, al aumentar a nueve el número de átomos de carbono, se obtienen propiedades sedantes notables. Los ácidos de cadena recta tienen poca o ninguna actividad (14).

Aplicaciones terapéuticas:

El valproato es eficaz en las crisis de ausencia, mioclónicas, parciales y tonicoclónicas (14). Así mismo se utiliza como monoterapia y terapia complementaria para abordar convulsiones parciales complejas en pacientes adultos y pediátricos de 10 años de edad, terapia independiente y complementaria para tratar crisis de ausencia simples y complejas en pacientes adultos y pediátricos y terapia complementaria para pacientes con múltiples tipos de convulsiones, incluidas las convulsiones de ausencia (22).

6. BENZODIAZEPINAS

La aplicación clínica más relevante de las benzodiazepinas se centra en sus propiedades sedantes y ansiolíticas. Actualmente, su uso se restringe principalmente a su eficacia en el manejo de las epilepsias. Existen numerosas benzodiazepinas que ofrecen amplias características anticonvulsivas; sin embargo, solo el clonazepam y el clorazepato han sido autorizados en Estados Unidos para el tratamiento prolongado de ciertos tipos de convulsiones. Por otro lado, el diazepam y el lorazepam tienen roles bien establecidos en la terapia del estado epiléptico (14).

Aplicaciones terapéuticas:

El clonazepam es efectivo en el tratamiento de las crisis de ausencia y las convulsiones mioclónicas en la población pediátrica. No obstante, es común que se desarrolle tolerancia a sus propiedades anticonvulsivas después de un periodo de uso que varía entre uno y seis meses. Posteriormente, algunos individuos pueden no responder al clonazepam, independientemente de la dosis administrada. La dosis inicial recomendada para adultos no debe exceder los 1.5 mg por día, mientras que para los niños se sugiere una dosificación que oscile entre 0.01 y 0.03 mg/kg de peso corporal al día (14).

7. OTROS ANTICONVULSIVOS

- Gabapentina

Es un anticonvulsivo único que se utiliza como terapia adyuvante en el tratamiento de la epilepsia y los síndromes de dolor neuropático. La gabapentina fue aprobada para su uso en Estados Unidos en 1993 y es un medicamento ampliamente utilizado, con más de 18 millones de recetas surtidas anualmente (23).

La gabapentina es un medicamento anticonvulsivo que se compone de una molécula de GABA unida covalentemente a un anillo ciclohexano lipofílico. Su diseño tiene como objetivo funcionar como un agonista del GABA con actividad central, y su elevada solubilidad en lípidos está destinada a facilitar su paso a través de la barrera hematoencefálica (14). La estructura de la gabapentina es la siguiente:

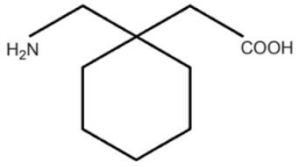

Ilustración 5 Cap. 19 Farmacoterapia de las epilepsias. Fuente: McNamara et al. (2007)

Aplicaciones terapéuticas:

La gabapentina demuestra ser efectiva en el tratamiento de las convulsiones parciales, ya sean con o sin generalización secundaria, especialmente cuando se utiliza junto con otros anticonvulsivos (14). Aunque el uso de gabapentina no está relacionado con incrementos en los niveles de aminotransferasas en suero, se han reportado diversos casos de daño hepático clínicamente significativo asociados a su administración (23).

- Lamotrigina

La lamotrigina es un compuesto de feniltriazina que fue desarrollado inicialmente como un tratamiento basado en folato, fundamentado en la creencia errónea de que disminuir los niveles de folato ayudaría a controlar eficazmente las convulsiones. Sin embargo, investigaciones sobre su estructura y actividad han demostrado que su efectividad como anticonvulsivo no está vinculada a sus características relacionadas con el folato. Este medicamento fue aprobado por la Administración de Alimentos y Medicamentos (FDA) en 1994 (24).

Su estructura química es:

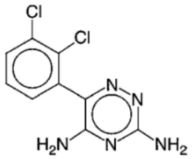

Ilustración 6 Cap. 19 Farmacoterapia de las epilepsias. Fuente: McNamara et al. (2007)

Aplicaciones terapéuticas:

La lamotrigina se utiliza tanto como tratamiento único como complemento para las crisis convulsivas parciales y tonicoclónicas con generalización en adultos, así como para el síndrome de Lennox-Gastaut en niños y adultos. Este síndrome, que es un trastorno infantil, se distingue por la presencia de diferentes tipos de crisis convulsivas, retraso mental y resistencia a los medicamentos anticonvulsivos (14).

- Levetiracetam

El levetiracetam es un fármaco antiepiléptico reciente que se emplea en el tratamiento de convulsiones parciales, mioclónicas y tónico-clónicas. En el año 2000, la FDA autorizó su uso en forma oral como una terapia complementaria para abordar convulsiones focales, mioclónicas y generalizadas primarias (25).

Este medicamento es una pirrolidina, el enantiómero S puro desde el punto de vista racémico de la α-etil-2-oxo-1-pirrolidinacetamida. Su estructura es:

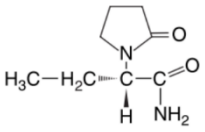

LEVETIRACETAM

Ilustración 7 Cap. 19 Farmacoterapia de las epilepsias. Fuente: McNamara et al. (2007)

Aplicaciones terapéuticas:

Un estudio doble ciego, con testigos que recibieron placebo, de adultos con crisis convulsivas parciales resistentes a tratamiento demostró que la adición de levetiracetam a otros anticonvulsivos fue mejor que el placebo. No se cuenta con suficientes datos respecto al uso de levetiracetam como fármaco único contra la epilepsia parcial o generalizada (14).

- Tiagabina

La tiagabina es un derivado del ácido nipecótico aprobado por la Food and Drug Administration en 1998 para tratar crisis convulsivas parciales en adultos cuando se utiliza además de otros fármacos (14). Su estructura es la siguiente:

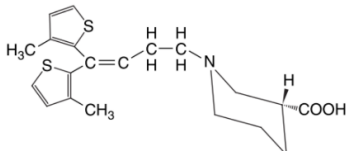

Ilustración 8 Cap. 19 Farmacoterapia de las epilepsias. Fuente: McNamara et al. (2007)

Aplicaciones terapéuticas:

Un estudio de doble ciego, que incluyó grupos de control que recibieron un placebo, ha demostrado que la tiagabina es efectiva como tratamiento complementario para crisis parciales, ya sea con o sin generalización ulterior, que son resistentes a otros tratamientos. Sin embargo, su eficacia como tratamiento único para esta indicación aún no ha sido confirmada (14).

- Topiramato

El topiramato (TPM) se utiliza ampliamente como monoterapia o terapia complementaria en adultos y niños (de 2 a 16 años) con convulsiones tónico-clónicas generalizadas primarias o convulsiones de inicio focal. El TPM también ha ampliado su espectro terapéutico a otros tipos de convulsiones y encefalopatías epilépticas (26).

Este fármaco es un monosacárido con sustitución sulfamato. Su estructura es como sigue:

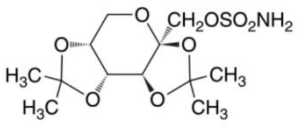

Ilustración 9 Cap. 19 Farmacoterapia de las epilepsias. Fuente: McNamara et al. (2007)

Aplicación terapéutica:

Los datos de un estudio doble ciego indicaron que el topiramato es equivalente al valproato y a la carbamazepina en niños y adultos con epilepsia generalizada parcial y primaria recién diagnosticada. Estudios adicionales detectaron que el topiramato era eficaz como fármaco único en epilepsia parcial difícil de tratar y en las convulsiones tonicoclónicas generalizadas rebeldes. Se advirtió también que era mucho más eficaz que el placebo contra ataques de "caídas" y convulsiones tonicoclónicas en personas con síndrome de Lennox-Gastaut (14).

- Felbamato

El felbamato, conocido como dicarbamato de 2-fenil-1,3-propanodiol, fue desarrollado por Wallace Laboratories en 1954. En 1993, la Administración de Alimentos y Medicamentos de los Estados Unidos (FDA) lo autorizó para el tratamiento de convulsiones focales en adultos, tanto con generalización secundaria como sin ella (27). La estructura del felbamato es la siguiente:

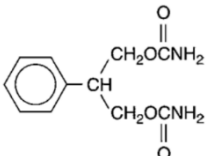

Ilustración 10 Cap. 19 Farmacoterapia de las epilepsias. Fuente: McNamara et al. (2007)

El efecto del felbamato (FBM) en la epilepsia generalizada genética (EGG) sigue siendo en gran medida desconocido. Su uso ha sido limitado debido a su posible riesgo de anemia aplásica e insuficiencia hepática (27).

- Zonisamida

La zonisamida es un antiepiléptico sulfonamida, químicamente distinto de otros medicamentos antiepilépticos. Al ser un derivado del 1,2-benzisoxazol, puede estar indicado tanto para afecciones epilépticas como no epilépticas (28).

Ésta es un derivado de sulfonamida. Su estructura es la siguiente:

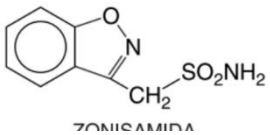

Ilustración 11 Cap. 19 Farmacoterapia de las epilepsias. Fuente: McNamara et al. (2007)

Aplicaciones terapéuticas:

Estudio doble ciego, con testigos que recibieron placebo, de individuos con crisis convulsivas parciales resistentes a tratamiento demostraron que la adición de zonisamida a otros fármacos fue mejor que el placebo. No hay pruebas suficientes de su eficacia como fármaco único contra la epilepsia recién diagnosticada o la difícil de tratar (14). La zonisamida fue aprobada por la FDA en Estados Unidos en el año 2000 para su uso como terapia adyuvante en el tratamiento de convulsiones parciales (focales) en pacientes mayores de 16 años (28).

4.2 Mecanismos de acción de los anticonvulsivantes

1. HIDANTOÍNAS
    - Fenilhidantoína (fenitoína)

Mecanismo de acción. La fenilhidantoína actúa limitando la activación repetida de los potenciales de acción provocados por la despolarización sostenida en las neuronas de la médula espinal del ratón mantenidas en condiciones in vitro (McLean y Macdonald, 1986). Este efecto se produce debido a un retraso en la recuperación de los canales de sodio dependientes de voltaje desde su estado inactivo, una acción que depende tanto del voltaje (con un efecto más pronunciado cuando la membrana está despolarizada) como del uso. Los efectos de la fenilhidantoína son evidentes dentro del rango terapéutico de concentración en el líquido cefalorraquídeo (LCR) humano, valores que se correlacionan con la cantidad libre (o no fijada) de fenilhidantoína en plasma. A estas concentraciones, los efectos sobre los canales de sodio son selectivos, ya que no se observan cambios en la actividad espontánea ni reacciones al GABA (Gamma-aminobutírico) o glutamatos administrados iontoforéticamente. Sin embargo, a concentraciones entre 5 y 10 veces superiores, se manifiestan múltiples efectos relacionados con la fenilhidantoína, incluyendo una disminución en la actividad espontánea y un aumento en las respuestas al GABA, entre otros; estos efectos pueden ser responsables de parte de la toxicidad no deseada asociada a niveles elevados del medicamento (14).

2. BARBITÚRICOS ANTICONVULSIVOS
    - Fenobarbital

El proceso mediante el cual el fenobarbital suprime las convulsiones podría involucrar la potenciación de la inhibición sináptica a través de su interacción con el receptor GABA. Los

estudios realizados mediante registros intracelulares en neuronas corticales o raquídeas de ratones han revelado que el fenobarbital incrementa la respuesta al GABA administrado por iontoforesis. Estos efectos se han documentado a concentraciones del fenobarbital que son relevantes desde un punto de vista terapéutico (14). Los análisis de canales únicos en parches exteriorizados aislados de neuronas de la médula espinal del ratón revelaron que el fenobarbital incrementaba la corriente mediada por el receptor de GABA, al aumentar la duración de las descargas de corrientes mediadas por el receptor del GABA, sin cambiar la frecuencia de estas descargas (Twyman et al., 1989). A concentraciones que exceden a las terapéuticas, el fenobarbital limita también la activación repetitiva sostenida. Éste puede ser el mecanismo de base de alguno de los efectos anticonvulsivos de las concentraciones más altas de fenobarbital que se logran durante el tratamiento del estado epiléptico (18).

3. IMINOESTILBENOS

- Carbamazepina

Al igual que la fenilhidantoína, la carbamazepina restringe la activación repetitiva de los potenciales de acción inducidos por la despolarización prolongada de la médula espinal en ratones o de las neuronas corticales preservadas en condiciones in vitro (McLean y Macdonald, 1986). Este efecto se produce a través de una reducción en la velocidad de recuperación de los canales de sodio dependientes del voltaje tras su inactivación. Las acciones de la carbamazepina se observan a concentraciones que se encuentran dentro del rango terapéutico del fármaco en el líquido cefalorraquídeo humano. Además, los efectos de la carbamazepina son específicos para estas concentraciones, ya que no afectan ni a la actividad espontánea ni a las respuestas al GABA o al glutamato administrados mediante iontoforesis. Por otro lado, el metabolito 10,11-epoxicarbamazepina también limita la activación sostenida a concentraciones relevantes desde el punto de vista terapéutico, lo que sugiere que este metabolito podría jugar un papel en la eficacia anticonvulsivante de la carbamazepina (29).

- Oxcarbazepina

Su mecanismo de acción se asemeja al de la carbamazepina. A diferencia de la carbamazepina, la oxcarbazepina actúa como un inductor enzimático menos eficaz, y reemplazar la carbamazepina por oxcarbazepina está asociado con un incremento en las concentraciones de fenilhidantoína y ácido valproico, posiblemente debido a una menor inducción de las enzimas hepáticas. Además, la oxcarbazepina no provoca la inducción de las enzimas hepáticas que están involucradas en su propio metabolismo (14).

4. SUCCINIMIDAS

- Etosuximida

La etosuximida disminuye las corrientes de Ca2 de bajo umbral (corrientes T) en las neuronas del tálamo (Coulter et al., 1989). Este núcleo cerebral desempeña un papel crucial en la producción de patrones rítmicos de espigas y ondas a 3 Hz, que son característicos de las crisis de ausencia (Coulter, 1998) (14). Las neuronas del tálamo presentan espigas de corriente T de alta amplitud, que son la base de las descargas de potenciales de acción. Asimismo, estas neuronas juegan un papel crucial en la actividad oscilatoria del tálamo, incluyendo las espigas y ondas a 3 Hz. A concentraciones clínicamente relevantes, la etosuximida bloquea la corriente T, según se observa en los registros de voltaje obtenidos a partir de neuronas talámicas ventrobasales aisladas agudamente en ratas y cobayos. La etosuximida disminuye esta corriente sin alterar la relación entre el voltaje y la inactivación en estado de meseta, ni la duración del tiempo necesario para recuperarse de la inactivación. En contraste, los derivados de la succinimida que presentan propiedades convulsivas no interfieren con esta corriente. La etosuximida no impide la activación repetitiva sostenida ni potencia las respuestas del GABA a niveles clínicamente relevantes. La información disponible sugiere que el bloqueo de las corrientes T es el mecanismo a través del cual la etosuximida suprime las crisis de ausencia (30).

5. ÁCIDO VALPROICO

En neuronas aisladas, el ácido valproico exhibe efectos similares a los de la fenilhidantoína y la etosuximida. A concentraciones terapéuticas, el valproato impide la activación sostenida y repetitiva que se produce por despolarización en neuronas corticales o de la médula espinal en ratones (McLean y Macdonald, 1986). Esta acción es comparable a la de la fenilhidantoína y la carbamazepina, y parece estar mediada por una recuperación prolongada de los canales de sodio dependientes del voltaje tras su inactivación (14). El ácido valproico no altera las reacciones neuronales al GABA cuando se aplica mediante iontoforesis. En neuronas aisladas de una región específica, como el ganglio nudoso, el valproato también provoca ligeras disminuciones en la corriente de Ca2 a niveles de umbral (T) bajo (Kelly et al., 1990) a concentraciones que son clínicamente relevantes, aunque ligeramente superiores a las que limitan la activación repetitiva sostenida. Este efecto sobre las corrientes T es similar al observado con la etosuximida en neuronas talámicas (Coulter et al., 1989). En conjunto, estas acciones que restringen la activación repetitiva sostenida y

reducen las corrientes T podrían ser factores que contribuyen a la eficacia del ácido valproico en el tratamiento de convulsiones parciales y tonicoclónicas, así como en crisis de ausencia (14).

Otro mecanismo que podría influir en las propiedades anticonvulsivas del valproato está vinculado al metabolismo del GABA. Aunque el valproato no afecta directamente las reacciones relacionadas con el GABA, se ha observado que aumenta la cantidad de este neurotransmisor que puede ser recuperada del cerebro tras la administración del fármaco en modelos animales. En estudios in vitro, el valproato tiene la capacidad de potenciar la actividad de la enzima responsable de la síntesis de GABA, conocida como descarboxilasa del ácido glutámico, y a su vez inhibe las enzimas que degradan el GABA, tales como la transaminasa de GABA y la deshidrogenasa succínica de semialdehído. Hasta el momento, ha resultado complicado establecer una conexión directa entre el aumento de las concentraciones de GABA y la efectividad anticonvulsiva del valproato (22).

En síntesis, el ácido valproico ejerce efectos antiepilépticos al reducir la activación neuronal de alta frecuencia, lo cual se consigue mediante la inhibición de los canales iónicos de sodio, potasio y calcio que dependen del voltaje. Este fármaco también afecta la manifestación bioquímica del aura y altera la nocicepción al regular la neurotransmisión mediada por GABA o glutamato (22).

6. BENZODIAZEPINAS

Los efectos anticonvulsivos de las benzodiazepinas, así como otros efectos derivados de dosis no sedantes, se deben en gran medida a su habilidad para potenciar la inhibición sináptica que media el GABA. La donación molecular y la investigación sobre receptores recombinantes han demostrado que el receptor de benzodiazepinas es un componente esencial del receptor GABA (31).

A concentraciones terapéuticamente significativas, las benzodiazepinas interactúan con subgrupos de receptores GABA y aumentan la frecuencia de apertura de los canales de cloruro activados por GABA, aunque no prolongan su duración (Twyman et al., 1989) (31). En niveles más elevados, el diazepam y varias otras benzodiazepinas pueden disminuir la activación sostenida a alta frecuencia en las neuronas, manifestando un efecto similar al que producen la fenilhidantoína, carbamazepina y valproato. Si bien estos valores corresponden a aquellos observados durante el tratamiento del estado epiléptico con diazepam, son considerablemente más altos que los asociados con efectos anticonvulsivos o ansiolíticos en pacientes ambulatorios (14).

7. OTROS ANTICONVULSIVOS

- Gabapentina

La gabapentina actúa como un inhibidor de la extensión tónica en los cuartos traseros dentro del modelo de convulsiones inducidas por electrochoque. Interesantemente, también previene las convulsiones clónicas provocadas por el pentilenotetrazol (14). Su efectividad en ambas pruebas es comparable a la del ácido valproico, lo que la diferencia de medicamentos como la fenilhidantoína y la carbamazepina. Sin embargo, el mecanismo mediante el cual la gabapentina ejerce su acción anticonvulsiva permanece desconocido. A pesar de haber sido diseñada como un agonista del GABA, este fármaco no reproduce los efectos del GABA cuando se aplica a neuronas cultivadas mediante iontoforesis. Es posible que la gabapentina promueva la liberación no vesicular de GABA a través de un mecanismo poco comprendido y se une a una proteína en las membranas corticales que comparte una secuencia de aminoácidos con la subunidad α 2δ del canal del Ca2+ sensible al voltaje tipo L. No obstante, no afecta las corrientes de Ca2+ en los canales T, N o L presentes en las células ganglionares de la raíz dorsal. Además, no se ha notado que disminuya sostenidamente la activación repetitiva de los potenciales de acción (23).

- Lamotrigina

La lamotrigina disminuye la extensión tónica en los cuartos traseros en un modelo de electrochoque máximo y también reduce las crisis convulsivas parciales y aquellas que se generalizan en un modelo de activación inducida. Sin embargo, no logra prevenir las convulsiones motoras provocadas por el pentilenotetrazol (14). Este fármaco actúa bloqueando la activación repetitiva sostenida de neuronas en la médula espinal y retrasa la recuperación tras la inactivación de canales de sodio recombinantes, mecanismos que son similares a los observados con fenilhidantoína y carbamazepina. Esta acción puede explicar su efectividad contra las crisis parciales y generalizadas. A pesar de esto, la lamotrigina muestra eficacia frente a una variedad más extensa de crisis convulsivas en comparación con fenilhidantoína y carbamazepina, lo que sugiere que podría tener efectos adicionales más allá de regular la recuperación post-inactivación de los canales de sodio. Los mecanismos detrás de su amplio espectro de acción no están completamente claros. Una posible explicación es que la lamotrigina inhibe la liberación de glutamato en cortes corticales de ratas tratados con veratridina, un activador del canal de sodio, lo que plantea

la hipótesis de que este fármaco puede interferir con la liberación sináptica del glutamato al actuar sobre dichos canales (32).

- Levetiracetam

Los mecanismos a través de los cuales el levetiracetam produce sus efectos antiepilépticos no están completamente esclarecidos. No obstante, se considera que el mecanismo de acción más significativo es su unión a una proteína vesicular sináptica específica, conocida como SV2A. Esta proteína forma parte de las membranas de las vesículas secretoras y facilita la liberación de neurotransmisores dependientes del calcio. La interacción del levetiracetam con la SV2A parece reducir la tasa de liberación vesicular (14).

El levetiracetam presenta un perfil farmacológico innovador, ya que es efectivo en la inhibición de crisis convulsivas parciales y tonicoclónicas con generalización secundaria en modelos de activación inducida; sin embargo, resulta ineficaz frente a crisis provocadas por electrochoque máximo o por pentilenotetrazol. Estos hallazgos son coherentes con su eficacia clínica en crisis convulsivas parciales y tonicoclónicas con generalización posterior. El mecanismo mediante el cual el levetiracetam ejerce sus efectos anticonvulsivos permanece incierto. No se han encontrado evidencias que sugieran una influencia sobre los canales iónicos Na+ sensibles al voltaje o sobre la transmisión sináptica mediada por GABA o glutamato. Se ha detectado un sitio de unión estereoselectivo en las membranas de células cerebrales de ratas, y se ha determinado que la proteína SV2A es un “blanco” para la unión del levetiracetam a receptores cerebrales (25).

- Tiagabina

La tiagabina actúa como un inhibidor del transportador de GABA, conocido como GAT-1, lo que lleva a una disminución en la captación de GABA en neuronas y células de neuroglia. En las neuronas CA1 del hipocampo, se observa un aumento en la duración de las corrientes sinápticas inhibidoras, lo cual es coherente con una prolongación del efecto del GABA en las sinapsis inhibidoras debido a la reducción de su recaptación por parte de GAT-1. Además, la tiagabina ha demostrado ser efectiva para inhibir crisis convulsivas provocadas por electrochoque máximo y también crisis tonicoclónicas, tanto límbicas como aquellas que presentan generalización secundaria en modelos de activación inducida. Estos resultados sugieren su potencial clínico contra crisis convulsivas parciales y tonicoclónicas (33).

- Topiramato

El topiramato disminuye las corrientes de sodio dependientes de voltaje en las células granulosas del cerebelo, actuando sobre el estado inactivado del canal de manera similar a la fenilhidantoína. Además, provoca una hiperpolarización de la corriente de potasio, potencia las corrientes postsinápticas del receptor GABAA y restringe la activación del subtipo o subtipos AMPA-cainato del receptor de glutamato. También actúa como un inhibidor débil de la anhidrasa carbónica. El topiramato es efectivo en la inhibición de crisis convulsivas provocadas por electrochoque máximo y por pentilenotetrazol, así como en crisis parciales y tonicoclónicas con generalización secundaria en modelos inducidos, lo que sugiere un amplio espectro de acciones anticonvulsivas en el ámbito clínico (26).

- Felbamato

El felbamato muestra efectividad en modelos de convulsiones inducidas por electrochoque máximo y también en aquellas provocadas por pentilenotetrazol. Las concentraciones clínicas relevantes de felbamato son capaces de inhibir las respuestas provocadas por NMDA (receptor de N-metil-D-aspartato), al mismo tiempo que potencian las generadas por el GABA en estudios de voltaje en pinzado celular realizados con neuronas cultivadas del hipocampo (14).

- Zonisamida

La zonisamida actúa como un inhibidor de las corrientes de Ca2 tipo T. Además, interfiere con la activación repetitiva y sostenida de las neuronas en la médula espinal, probablemente al extender el período inactivo de los canales de sodio dependientes de voltaje, similar a los efectos observados con la fenilhidantoína y la carbamazepina. También se ha demostrado que la zonisamida reduce la extensión posterior de las extremidades provocada por electrochoque máximo y suprime tanto crisis convulsivas parciales como aquellas con generalización secundaria en modelos inducidos. Estos hallazgos son indicativos de su potencial eficacia clínica contra crisis convulsivas parciales y tonicoclónicas con generalización posterior. Sin embargo, la zonisamida no muestra efecto sobre las crisis convulsivas clónicas mínimas inducidas por pentilenotetrazol, lo que sugiere que puede no ser efectiva en el tratamiento de crisis convulsivas mioclónicas (28).

Hiperplasia Gingival

El aumento de volumen gingival es una característica común de las enfermedades gingivales. La terminología actual denomina este padecimiento como «agrandamiento gingival» o «crecimiento gingival excesivo» (6).

5.1 Definición y características clínicas

La hiperplasia gingival representa la manifestación periodontal más común relacionada con la epilepsia, caracterizándose por un crecimiento anómalo de los tejidos de las encías. Se clasifica como una alteración multifactorial, en la que diversos aspectos pueden influir en su aparición, tales como la edad del paciente, factores genéticos predisponentes, la cantidad de medicamento administrada, el tiempo durante el cual se recibe el tratamiento, los niveles plasmáticos alcanzados, la presencia de placa bacteriana y cualquier historial previo de problemas gingivales o periodontales (7). Esta condición puede restringirse a un área específica de la dentadura o extenderse a la región circundante, lo que ocasiona dificultades en la erupción de los dientes, en la masticación, en la pronunciación, así como problemas estéticos y complicaciones en el manejo del biofilm, lo que puede llevar a una mayor propensión a procesos inflamatorios secundarios (34).

Este incremento persistente en el volumen de los tejidos gingivales suele iniciar en las papilas interdentales anteriores y luego se propaga hacia la parte posterior de la cavidad bucal, dando a las encías un aspecto lobulado. Por lo general, tiene un impacto más significativo en el maxilar superior que en el maxilar inferior (34). Los mecanismos patológicos asociados con el agrandamiento de las encías incluyen diversos elementos tales como la acumulación de placa dental, la existencia de fibroblastos gingivales que responden genéticamente (responders) y el impacto del medicamento en cuestión, junto con todos los compuestos que influyen en el transporte de calcio a través de las membranas. Esto provoca alteraciones en el metabolismo de los fibroblastos del tejido conectivo, lo que resulta en un incremento de los componentes de la matriz extracelular, es decir, fibras colágenas y/o sustancia fundamental. (2).

Las manifestaciones clínicas del agrandamiento gingival inducida por fármacos aparecen con frecuencia dentro de 1 a 3 meses después de iniciado el tratamiento con los fármacos asociados (7).

En las etapas iniciales, el crecimiento se manifiesta como un aumento indoloro y de forma circular en la papila interdental, extendiéndose hacia los márgenes gingivales tanto vestibulares como linguales. A medida que avanza la patología, los incrementos marginal y papilar tienden a fusionarse, lo que puede dar lugar a una protrusión masiva del tejido que cubre una parte significativa de las coronas dentales, afectando potencialmente la oclusión. Este agrandamiento gingival conlleva modificaciones estéticas y presenta síntomas clínicos que pueden incluir dolor, sensibilidad, sangrado, dificultades en el habla, movimiento anómalo de los dientes y problemas de oclusión; además, favorece la aparición de caries y enfermedades periodontales (1).

En las etapas iniciales, aparece como un agrandamiento nodular localizado de la papila interdental (crecimiento horizontal) y, con mayor progresión, se extiende a la corona dental (crecimiento vertical). En casos graves, el aumento de volumen general puede cubrir una gran porción de la corona clínica. Los cambios en el contorno gingival pueden verse exacerbados por la inflamación inducida por la placa, lo que lleva a una encía edematosa e hiperémica y, por lo tanto, perpetúa el ciclo de agrandamiento gingival. Los factores irritantes locales como las caries cervicales, las restauraciones dentales colgantes, la impactación de alimentos y las relaciones anormales entre los dientes adyacentes y antagonistas pueden agravar la gravedad de la afección. Su mayor prevalencia se observa en niños y adolescentes (34).

5.2 Epidemiología y factores de riesgo

La hiperplasia gingival puede estar producida por varias causas: componente inflamatorio, componente no inflamatorio, componente combinado, que sea la hiperplasia acondicionada o neoplásica (2).

La hiperplasia gingival de origen inflamatorio puede presentarse de manera aguda o crónica. La causa más común es la acumulación de placa dental. La forma aguda se manifiesta en un periodo de 24 horas y puede manifestarse como un absceso gingival que afecta el borde de la papila interdental, o como un absceso periodontal lateral que involucra el tejido gingival o el aparato de inserción periodontal. (7).

Otra causa de la hiperplasia gingival es el componente no inflamatorio. Inicialmente, se trata de procesos que no generan inflamación; sin embargo, con el tiempo, se añade un componente inflamatorio debido a las dificultades para mantener un adecuado control de la placa dental. Esta condición puede ser de origen familiar o estar inducida por medicamentos (2).

El sobrecrecimiento gingival (SG) se ha relacionado con múltiples factores, como efectos adversos de medicamentos, inflamación, procesos neoplásicos y fibromatosis gingival hereditaria. Los medicamentos asociados con esta alteración gingival incluyen algunos medicamentos antiepilépticos, bloqueadores de los canales de calcio e inmunosupresores. Se estima que la prevalencia del sobrecrecimiento gingival inducido por medicamentos (SGIM) es del 70% en el caso de la fenitoína y del 30% para otros medicamentos anticonvulsivos, 30% para nifedipino, 30% para diltiazem, 20% para verapamilo y 50-80% para ciclosporina (34).

El SGIM se observa con mayor frecuencia en niños y adolescentes varones, y su localización más frecuente es el tejido gingival anterior. El genotipo individual influye en el desarrollo de la SGIM, y la extensión y el grado de sobrecrecimiento gingival dependen del fármaco. La fenitoína, la ciclosporina y la nifedipina son las causas más comunes de sobrecrecimiento gingival, siendo la fenitoína la que presenta la mayor prevalencia (34).

La prevalencia de la hiperplasia gingival en la población general varía entre el 4% y el 7,5%. Esta condición puede impactar hasta al 50% de los pacientes que reciben tratamiento con fenitoína. (3).

Algunos factores de riesgo de la hiperplasia gingival son:

- <u>Mala higiene bucal:</u>

La formación de biofilm y tártaro en los dientes puede irritar las encías, lo que a menudo desencadena una respuesta inflamatoria y, en ciertos casos, conduce a la hiperplasia gingival. El aumento crónico del tejido gingival es el resultado de una exposición prolongada al biofilm dental. (5).

- <u>Uso de ciertos medicamentos:</u>

Algunos medicamentos, incluyendo anticonvulsivos como la fenitoína, inmunosupresores como la ciclosporina y bloqueadores de canales de calcio como la nifedipina, pueden inducir hiperplasia gingival como un efecto adverso. (15).

- <u>Enfermedades sistémicas:</u>

Algunas condiciones médicas, como la diabetes o las enfermedades cardiovasculares, pueden aumentar el riesgo de hiperplasia gingival (21).

- <u>Irritantes locales:</u>

El uso de ortodoncia, prótesis dentales mal ajustadas o hábitos de cepillado agresivos pueden irritar las encías y contribuir a la hiperplasia (35).

- <u>Cambios hormonales:</u>

Los cambios hormonales durante el embarazo, la pubertad o la menopausia pueden afectar el tejido gingival y aumentar el riesgo de hiperplasia (21).

- Deficiencias nutricionales**:**

La falta de vitamina C puede debilitar el tejido conectivo de las encías, aumentando el riesgo de inflamación y agrandamiento (7).

Medicamentos Asociados con Hiperplasia Gingival

Un aumento en el número de fármacos se relaciona con el crecimiento gingival. En la actualidad, más de 20 medicamentos han sido vinculados a este fenómeno, y se estima que entre el 5% y el 10% de los adultos mayores en atención ambulatoria están bajo tratamiento con algún tipo de medicación (3).

El consumo de anticonvulsivantes por largo tiempo puede estimular a una proliferación de fibroblastos, aumento de los niveles de interleucina 1, además que la existencia de placa dental crónica y de irritación local, agravan el cuadro, ya que la presencia de biofilm y depósitos de cálculos pueden presentar un cuadro inflamatorio agregado a las pseudobolsas. Por lo tanto, son considerados como factores de riesgo en el desarrollo de la hiperplasia (1).

6.1 Fenitoína

La fenitoína es un medicamento utilizado para el manejo y tratamiento de la epilepsia, las convulsiones tónico-clónicas generalizadas, las convulsiones parciales complejas y el estado epiléptico. Pertenece a la clase de fármacos anticonvulsivos (36).

La FDA aprobó la fenitoína en 1939 para el tratamiento de la epilepsia. A pesar de su estrecho margen terapéutico, el fármaco se ha utilizado ampliamente en el tratamiento de convulsiones tónico-clónicas generalizadas, convulsiones parciales complejas, estado epiléptico, neuralgia del trigémino y trastornos de conducta (36).

La hiperplasia gingival inducida por fenitoína representa una verdadera preocupación, ya que puede causar hinchazón, sangrado, alteración de la masticación y problemas de pronunciación y estética, empeorando la calidad de vida del paciente (16). Se presenta durante los primeros meses de tratamiento y es más común en la población infantil. El mecanismo que origina su aparición aún no se comprende completamente, aunque se ha sugerido que el principal metabolito de la fenitoína, conocido como 5-(4-hidroxifenil)-5-fenilhidantoína, podría estar involucrado. Algunos estudios indican que el grado de agrandamiento puede estar asociado con la dosis del medicamento, la duración del tratamiento y los niveles plasmáticos de fenitoína; sin embargo, hay otros investigadores que no respaldan esta relación. La severidad de la hiperplasia gingival ha sido vinculada a la presencia de placa dental, derivada de una higiene bucal inadecuada (37).

<u>Patogenia y mecanismo:</u>

Muchos factores interactúan para provocar el crecimiento gingival excesivo. La fenitoína restringe la producción de matriz extracelular y disminuye la actividad de la colagenasa, lo que provoca una disminución en la afluencia de células CA2+, lo que inhibe la absorción de ácido fólico. El fármaco disminuye la endocitosis de colágeno al inducir la expresión de α2 en los fibroblastos. β1-integrinas. Los miofibroblastos se activan posteriormente como resultado de una menor expresión del ARNm del colágeno tipo I y III (3).

La hiperplasia gingival inducido por fenitoína está estrechamente relacionado con las citocinas. Los fibroblastos estimulados por fenitoína producen cantidades sustanciales de IL-6, IL-1 e IL-8. El sistema inmunitario y el tejido conectivo están directamente conectados por estos mediadores, que pueden estimular la proliferación de linfocitos T y enviar neutrófilos a los tejidos. Esta relación parece estar estrechamente relacionada con las enfermedades fibróticas (3).

Farmacodinamia:

Su sitio de acción es la corteza motora, donde inhibe la propagación de la actividad convulsiva al bloquear los canales de sodio (14).

Farmacocinética:

Se puede administrar tanto por vía oral como intravenosa. La absorción ocurre en la mucosa del tracto gastrointestinal. Las concentraciones en plasma se logran entre 1 y 3 horas después de la administración. No obstante, en situaciones de ingestión aguda, el proceso de absorción puede extenderse más de dos semanas; esto podría deberse a su impacto en la disminución de la motilidad gastrointestinal y a su baja solubilidad en agua (13).

Su vida media es de 22 horas y se une a las proteínas plasmáticas en 90%. Es metabolizada en el hígado y eliminada en la orina (36).

Indicación, dosis y presentación:

La fenitoína se emplea sobre todo como anticonvulsivo en las convulsiones parciales y generalizadas (37).

La fenitoína se presenta en formas orales y parenterales. No se aconseja su uso por vía intramuscular debido a la absorción variable y a las reacciones locales que puede provocar. El medicamento debe ser administrado lentamente por vía intravenosa, directamente en una vena central o periférica de gran diámetro utilizando un catéter intravenoso de calibre inferior a 20, con una velocidad que no supere los 50 mg/min. Es necesario diluirla con cloruro de sodio (37).

La dosis administrada por vía oral es de 100 mg tres veces al día. Además, se utiliza en casos de estado epiléptico; la dosis recomendada para adultos oscila entre 300 y 400 mg

al día, dividida en dos tomas. Al inicio del tratamiento, se puede administrar una dosis de carga, ya sea por vía oral o intravenosa. En niños, la dosis indicada es de 3 a 7 mg/kg/día, fraccionada en dos tomas. La fenitoína está disponible en tabletas de 100 mg y en ampolletas de 250 mg, así como en otras formas: cápsulas y suspensión (13).

Reacciones adversas:

Las reacciones adversas más comunes asociadas con el medicamento incluyen diplopía y ataxia. Adicionalmente, se han reportado otros efectos secundarios como náuseas, vómitos, estreñimiento, mareos, insomnio, erupciones en la piel, hiperplasia de las encías, ictericia y cambios en los parámetros hematológicos (14).

Contraindicaciones:

No se indica en individuos que padecen insuficiencia hepática, lupus eritematoso, alcoholismo o que presentan hipersensibilidad a la fenitoína o a otras hidantoínas. Además, el embarazo representa una contraindicación absoluta para la administración de fenitoína (14).

6.2 Carbamazepina

La carbamazepina se emplea en el tratamiento y control de la epilepsia, la neuralgia del trigémino, así como en los episodios maníacos agudos y mixtos asociados al trastorno bipolar tipo I. En cuanto a su uso en epilepsia, está indicada especialmente para convulsiones parciales con características complejas (como las psicomotoras del lóbulo temporal), convulsiones tónicas generalizadas (también conocidas como gran mal) y convulsiones mixtas (14).

Relacionada con los antidepresivos tricíclicos, esta sustancia es un derivado iminoestilbeno que incluye un grupo carbamilo en la posición 5, lo cual le confiere propiedades antiepilépticas. Su mecanismo de acción se fundamenta en la estabilización de las membranas neuronales, tanto en la parte presináptica como en la postsináptica. Actúa sobre los canales de sodio (Na+) dependientes del voltaje, produciendo una recuperación más prolongada tras la despolarización y reduciendo la probabilidad de que se generen potenciales de acción a alta frecuencia. Adicionalmente, interfiere en el flujo de Na+ y calcio (Ca2+) hacia el interior de la neurona (38).

Sin embargo, a pesar de contar con perfiles de eficacia y seguridad sólidos, los medicamentos antiepilépticos más tradicionales continúan siendo ampliamente prescritos. La carbamazepina, que ha sido administrada a 38 millones de pacientes-año, está incluida en la lista modelo de medicamentos esenciales de la OMS y sigue siendo reconocida como

el estándar de atención y el tratamiento inicial más comúnmente recomendado para la epilepsia focal (39).

Farmacodinamia:

Inhibe el transporte de sodio en las membranas excitables localizadas en los focos epileptógenos (14). La carbamazepina actúa bloqueando la transmisión del impulso nervioso desde el foco epiléptico, interfiere en la comunicación neuromuscular y reduce la actividad neuronal en el núcleo trigeminal. Este medicamento también presenta múltiples propiedades, incluyendo efectos sedantes, anticolinérgicos, antidepresivos, relajantes musculares, antiarrítmicos y antidiuréticos. Es eficaz para controlar las crisis de epilepsia psicomotora, los automatismos y la epilepsia parcial con síntomas completos (epilepsia temporal). Asimismo, es efectiva en las crisis tónico-clónicas generalizadas o gran mal y en la epilepsia jacksoniana, que se caracteriza por crisis focales motoras. No obstante, su eficacia es limitada en el pequeño mal o crisis de ausencias. La carbamazepina también facilita la reintegración social del paciente y muestra efectividad tanto como tratamiento único como en combinación con neurolépticos, antidepresivos y litio para tratar episodios maníacos y prevenir trastornos maníaco-depresivos. Además, tiene un papel importante en la prevención de paroxismos dolorosos en numerosos casos de neuralgia esencial del trigémino (38).

Farmacocinética:

Se administra por vía oral y se absorbe a través de la mucosa gastrointestinal. Las concentraciones en plasma se logran entre 4 y 24 horas después de la administración. Su vida media oscila entre 25 y 65 horas. Se une a las proteínas plasmáticas en un 70 a 80%, es metabolizada en el hígado y se excreta en la orina (10).

Indicación, dosis y presentación:

La carbamazepina es el medicamento de elección para el tratamiento de convulsiones parciales y neuralgia del trigémino, y también se utiliza en pacientes que experimentan crisis tonicoclónicas generalizadas. La dosis recomendada para adultos varía entre 600 y 2,000 mg al día, dividida en tres tomas diarias; para los niños, la dosis sugerida es de 10 a 30 mg/kg/día, también administrada en tres ingestas. Este fármaco está disponible en varias presentaciones: tabletas de 200 mg, tabletas masticables de 100 mg y una suspensión de 100 mg/5 ml (13).

Reacciones adversas:

Los efectos secundarios más comunes asociados al uso del medicamento incluyen diplopía y ataxia. Adicionalmente, se han reportado reacciones en la piel, somnolencia, náuseas,

vómitos, anorexia, problemas del habla, tinnitus, alucinaciones, arritmias cardíacas y alteraciones en los parámetros hematológicos (19).

Los efectos más habituales que se presentan tras una sobredosis aguda de este medicamento incluyen ataxia y nistagmo. Además, la cardiotoxicidad es un hallazgo común, lo que hace necesario llevar a cabo un electrocardiograma si se sospecha de una sobredosis. La frecuencia de ciertos efectos clínicos aumentará en función de la concentración de carbamazepina en sangre (38).

La carbamazepina presenta una advertencia adicional en forma de recuadro negro relacionada con el riesgo de agranulocitosis y anemia aplásica. Asimismo, se han reportado otros efectos adversos graves que abarcan la depresión del sistema nervioso central, hepatotoxicidad, confusión, toxicidad renal, pensamientos suicidas e hiponatremia. Cabe destacar que la hiponatremia suele ser leve, temporal y reversible (39).

Contraindicaciones:

No se debe de administrar en personas con arritmias cardiacas, insuficiencia cardiaca o renal (19). Este medicamento está contraindicado en pacientes con antecedentes de depresión medular, hipersensibilidad al mismo, miastenia gravis, porfiria aguda intermitente, o reacciones adversas conocidas a cualquier compuesto tricíclico como amitriptilina, desipramina, imipramina, protriptilina y nortriptilina. Asimismo, por razones teóricas, no se sugiere su uso concomitante con inhibidores de la monoaminooxidasa (MAO). Es necesario suspender la administración de los inhibidores de la MAO al menos 14 días antes de iniciar el tratamiento con carbamazepina, o más tiempo si las condiciones clínicas lo permiten (38).

6.3 Ácido valproico

El ácido valproico (VPA) fue desarrollado por primera vez en 1882 por Burton, quien lo creó como un derivado del ácido valérico, un ácido graso de cadena corta y ramificada que se encuentra de manera natural en diversas plantas y animales. Sin embargo, fue Eymard quien descubrió las propiedades anticonvulsivas del VPA en 1962 al intentar sintetizar nuevos compuestos a partir de él. Durante su investigación, Eymard notó que uno de los compuestos derivados del VPA, el ácido 2-propilpentanoico, tenía un punto de fusión comparable al de la fenitoína, un medicamento utilizado para tratar la epilepsia. A raíz de estos hallazgos, Eymard llevó a cabo experimentos adicionales y concluyó que dicho compuesto exhibía un potente efecto anticonvulsivo frente a las convulsiones inducidas por electrochoque (40).

El valproato de sodio (VPA) es un fármaco ampliamente utilizado que cuenta con diversas aplicaciones en el tratamiento de trastornos tanto neurológicos como psiquiátricos. Entre sus indicaciones terapéuticas se encuentran el control de la epilepsia, abarcando varios tipos de crisis, así como el tratamiento del trastorno bipolar y la prevención de migrañas (22).

El valproato sódico, también conocido como valproato de sodio, es la forma de sal sódica del ácido valproico. Su denominación sistemática es 2-propilpentanoato de sodio ($C_4H_{13}NaO_2$), y presenta una masa molecular de 166,20 g/mol. Los estudios farmacocinéticos indican que tiene una capacidad de unión a proteínas que oscila entre el 90% y el 95%. Este medicamento se metaboliza mediante las enzimas del citocromo P450 (CYP). Su vida media varía entre 9 y 18 horas, y aproximadamente el 20% del fármaco se excreta en forma de glucurónido (41).

La hiperplasia gingival, que se refiere al crecimiento anormal de las encías, puede ocurrir como resultado del uso de ácido valproico. A pesar de que es menos frecuente en comparación con la fenitoína, se han documentado casos de hiperplasia gingival en personas que utilizan ácido valproico. Esta condición puede provocar inflamación y aumento del grosor de las encías, lo que a su vez puede impactar negativamente tanto la higiene bucal como la apariencia estética (22).

Farmacodinamia:

El ácido valproico tiene propiedades anticonvulsivantes. Actúa inhibiendo los canales de calcio tipo T (13).

Farmacocinética:

Se toma por vía oral y se absorbe a través de la mucosa del tracto gastrointestinal. Las concentraciones en plasma se logran entre 1 y 4 horas después de la administración. Su vida media varía de 6 a 16 horas. Se distribuye por todo el cuerpo y se une en un 90% a las proteínas plasmáticas; además, es metabolizado en el hígado y excretado a través de la orina (40).

Indicación, dosis y presentación:

El ácido valproico se utiliza en personas con crisis de ausencia, parciales, tonicoclónicas generalizadas, convulsiones mioclónicas que es de primera elección y en convulsiones febriles. La dosis que se administra en los adultos es de 1 200 a 3 000 mg/día fraccionada en tres dosis, en niños se utilizan 15 a 60 mg/kg/día repartidos en tres dosis. El ácido valproico se encuentra en tabletas de 250 y 500 mg. Otras presentaciones: cápsulas (13).

Reacciones adversas:

Las posibles reacciones que pueden surgir tras la administración del fármaco incluyen trastornos gastrointestinales como náuseas y dolor en la región epigástrica. También se han reportado síntomas como temblores, aumento de peso, irregularidades menstruales, pérdida de cabello, insomnio, depresión y alucinaciones. En casos muy raros, pueden ocurrir hepatitis y pancreatitis. Es importante señalar que el ácido valproico está asociado con malformaciones congénitas, particularmente espina bífida (41).

Contraindicaciones:

No se debe de administrar el ácido valproico en caso de daño hepático, insuficiencia renal e hipersensibilidad al compuesto (22).

6.4 Lamotrigina

La lamotrigina es un medicamento antiepiléptico (ASD) que recibió la aprobación de la Administración de Alimentos y Medicamentos de los Estados Unidos (FDA) en 1994. Su uso está orientado al tratamiento de convulsiones focales (parciales), convulsiones tónico-clónicas generalizadas primarias y convulsiones asociadas al síndrome de Lennox-Gastaut, tanto en niños como en adultos. Además, fue evaluada para varios trastornos del estado de ánimo y más tarde obtuvo la autorización para el manejo del trastorno bipolar en adultos (24).

Es un derivado feniltriazínico cuya composición química es diferente de los demás antiepilépticos (24). El uso de lamotrigina ha experimentado un incremento en los últimos años, ya que se emplea, junto con otros medicamentos antiepilépticos, para tratar el trastorno bipolar y diversas afecciones neurológicas. Sin embargo, la administración de lamotrigina puede elevar el riesgo de ciertos trastornos mucocutáneos en los pacientes que reciben dicha terapia. Entre las reacciones adversas más comunes se encuentran las erupciones maculopapulares, que ocurren en un 3-15% de los casos. El efecto adverso más grave asociado a la lamotrigina es el potencial desarrollo del síndrome de Stevens-Johnson y la necrólisis epidérmica tóxica, ambos con serias implicaciones para la salud. Estas reacciones adversas tienden a ser más frecuentes durante los primeros dos meses del tratamiento con lamotrigina, especialmente si la dosis se incrementa demasiado rápido o si se administra junto con valproato (32).

Por ello, los profesionales de la salud, incluidos los profesionales de la odontología, deben ser conscientes de los riesgos que implica el uso de estos medicamentos y deben reconocer a la población que corre especial riesgo de padecerlos.

Al atender a pacientes odontológicos, es fundamental considerar el incremento en la prescripción de lamotrigina y otros medicamentos anticonvulsivos para tratar trastornos psiquiátricos y neurológicos que no son epilepsia, así como prestar especial atención al historial clínico del paciente (42).

Algunas características clínicas de la cavidad oral que presentan los pacientes que están bajo tratamiento con lamotrigina son: lesiones erosivas en la mucosa bucal, lesiones pseudomembranosas en la mucosa sublingual, úlceras dolorosas en la boca y labios sangrantes (24).

Farmacodinamia:

Se cree que su acción antiepiléptica está relacionada con el bloqueo de los canales de sodio y calcio, que por último reduce la liberación sináptica del glutamato (13).

El mecanismo preciso mediante el cual la lamotrigina ejerce su efecto terapéutico no se conoce con claridad; sin embargo, es probable que actúe a través del antagonismo de los canales de sodio dependientes de voltaje tipo 2 (VGSC), que son codificados por la familia de genes SCN. Este mecanismo es similar al de anticonvulsivos más antiguos como la fenitoína y la carbamazepina. Los VGSC son grandes proteínas que atraviesan la membrana celular e incluyen una subunidad alfa considerable, que a menudo interactúa con una subunidad beta reguladora más pequeña. En condiciones normales, el poro iónico se encuentra en un estado cerrado; no obstante, cuando las membranas neuronales que contienen VGSC experimentan una despolarización suficiente (generalmente durante un potencial de acción), ocurre un cambio estructural en la proteína que provoca la apertura del poro iónico. En cuestión de milisegundos, el bucle de inactivación se desplaza para obstaculizar el flujo de iones a través del poro, momento en el cual se considera que el canal está inactivo. La lamotrigina tiene afinidad preferente por el estado inactivado de los VGSC y actúa como un antagonista. Su sitio de unión se localiza en el lado extracelular de la subunidad alfa y es común entre la carbamazepina y la fenitoína (42).

LTG también actúa como antagonista de los canales de calcio de tipo N, P y Q activados por alto voltaje (VGCC; codificados por la familia de genes *CACN*), lo que puede ser un mecanismo adicional a través del cual la lamotrigina obtiene sus propiedades anticonvulsivas (32).

Farmacocinética:

Se administra por vía oral, se absorbe muy rápido en el tubo digestivo. Las concentraciones plasmáticas se alcanzan después de 2 a 4 horas. Se une a las proteínas plasmáticas en

55%; su vida media es de 33 horas. Es metabolizada en el hígado y eliminada por la orina en 70% (13).

Indicación, dosis y presentación:

La lamotrigina es un fármaco altamente efectivo para el manejo de crisis parciales, tanto simples como complejas, así como para las crisis tonicoclónicas generalizadas que son difíciles de controlar y las crisis de ausencia. La dosificación inicial recomendada es de 5 a 15 mg/kg de peso corporal una vez al día durante las primeras dos semanas. Posteriormente, se ajusta a 50 mg administrados dos veces al día en las siguientes cuatro semanas. La dosis se incrementa gradualmente hasta alcanzar entre 150 y 250 mg dos veces al día. Este medicamento está disponible en tabletas con concentraciones de 25, 100, 150 y 200 mg (13).

Reacciones adversas:

Las principales reacciones adversas que puede ocasionar el medicamento son erupción cutánea, mareo, cefalea, diplopía, somnolencia, ataxia, náuseas y astenia (24). La lamotrigina puede provocar erupciones cutáneas severas que pueden necesitar hospitalización y la interrupción del tratamiento. La intensidad de la erupción puede diferir, pero existe el riesgo de desarrollar síndrome de Stevens-Johnson. Otros efectos adversos graves son la sensibilidad a múltiples órganos, linfohistiocitosis hemofagocítica, alteraciones en la sangre, pensamientos o comportamientos suicidas, meningitis aséptica, estado epiléptico y muerte súbita inexplicable en pacientes con epilepsia (42).

Contraindicaciones:

Está contraindicada en pacientes en quienes se sabe son hipersensibles al compuesto o a sus componentes es la principal contraindicación para la administración de lamotrigina (32). Evaluar el género, la edad y la utilización de métodos anticonceptivos es fundamental al abordar el comienzo del tratamiento con lamotrigina. Aunque ciertos estudios en humanos no han evidenciado un incremento en el riesgo de malformaciones congénitas asociado al uso de lamotrigina durante el embarazo, investigaciones en animales han indicado que existe una probabilidad aumentada de riesgos (24).

6.5 Otros anticonvulsivantes

- **Etosuximida**

Antiepiléptico que actúa bloqueando los canales de calcio tipo T en las neuronas del tálamo. Fue lanzado inicialmente en 1989, aunque dejó de utilizarse por un tiempo antes de ser

reintroducido en 2012, tras recibir la aprobación de la Administración de Alimentos y Medicamentos de Corea (FDA) (44).

Farmacodinamia:

La etosuximida pertenece al grupo de las succinimidas, inhibe los canales de calcio tipo T, también actúa inhibiendo la bomba de Na+/K+ -ATPasa, deprime la tasa metabólica cerebral e inhibe el GABA aminotransferasa (13).

Farmacocinética:

Se administra por vía oral. Las concentraciones plasmáticas se alcanzan después de 3 a 7 horas; su vida media es de 40 horas. Se metaboliza en el hígado y se elimina a través de la orina (13).

Indicación, dosis y presentación:

La etosuximida es el tratamiento preferido para las crisis de ausencias típicas. Se sugiere una dosis inicial de 20 mg/kg/día, administrada en 2 a 3 tomas, con la posibilidad de aumentar gradualmente hasta un máximo de 40 mg/kg/día. Este medicamento está disponible en cápsulas de 250 mg y en forma de jarabe de 250 mg por cada 5 ml (43).

Reacciones adversas:

Las reacciones adversas más comunes asociadas con la utilización de este medicamento incluyen problemas gastrointestinales, tales como náuseas, vómitos y dolor en el abdomen. Adicionalmente, se han reportado otros efectos secundarios como fatiga, mareos y cefaleas (43). También se han observado casos de hiperactividad, trastornos hematológicos como leucopenia y anemia aplásica (es necesario realizar hemogramas si aparecen signos de infección), así como el síndrome de Stevens-Johnson (44).

Mecanismos de Inducción de Hiperplasia Gingival

Se comprende que la hiperplasia gingival auténtica implica alteraciones en el tamaño de las células, un aumento en la proliferación celular, cambios en la vasculatura gingival y en la matriz extracelular, todo ello en diferentes niveles. Estos cambios pueden influir en aspectos estéticos, así como en la función masticatoria, del habla y en la higiene oral. El aumento del tejido gingival se ha asociado con diversos factores, incluyendo los efectos secundarios de ciertos medicamentos, procesos inflamatorios, condiciones neoplásicas y la fibromatosis gingival hereditaria (1). El crecimiento excesivo de las encías asociado con el uso de medicamentos se relacionó inicialmente con la fenitoína, un fármaco antiepiléptico que comenzó a utilizarse clínicamente en 1937. Esta condición implica un desarrollo anormal de los tejidos gingivales debido a la proliferación desmedida de la matriz extracelular, así como a la hiperplasia y/o hipertrofia celular. No obstante, los mecanismos moleculares que contribuyen a la patología del crecimiento gingival inducido por fármacos (SGIF) aún no han sido completamente esclarecidos (7).

7.1 Alteraciones en la proliferación celular

Histológicamente, se observa un incremento en el grosor del epitelio gingival, fenómeno que es frecuente en el agrandamiento de las encías provocado por nifedipina y ciclosporina A. Este aumento está relacionado con una mayor actividad mitótica, especialmente en la capa espinosa del epitelio oral. Además, se presenta una acumulación excesiva de proteínas de la matriz extracelular (ECM), como colágeno o sustancia fundamental amorfa en las encías. Asimismo, diversas capas de epitelio escamoso paraqueratinizado con acantosis recubren el estroma del tejido conectivo; las prolongaciones interdigitadas alargadas se introducen profundamente en el tejido conectivo, generando fibras de colágeno dispuestas de manera irregular (1).

El incremento en el volumen del tejido gingival se atribuye, en gran medida, a una respuesta más intensa del tejido conectivo, en lugar de un aumento en la proliferación de las células epiteliales. Esto se manifiesta a través de una acumulación excesiva de proteínas de la matriz extracelular, tales como colágeno, sustancia fundamental amorfa y proteínas no colágenas como los glicosaminoglicanos. Además, se observa una alta vascularización y un epitelio paraqueratinizado con espesor variable, así como un aumento en el número de fibroblastos y acantosis en la capa epitelial de las encías (45). Los fármacos inductores

actúan como catalizadores que desencadenan la activación y proliferación de los fibroblastos gingivales, lo que resulta en una mayor producción de GAG (glicosaminoglicanos) dentro del tejido conectivo (6).

7.2 Influencia sobre factores de crecimiento

Las modificaciones en las funciones del sistema inmunológico, vinculadas a las respuestas específicas de las células gingivales, pueden favorecer la transición epitelial-mesenquimal (TEM) y la reestructuración de la matriz extracelular (MEC), lo que resulta en las irregularidades tisulares observadas (1).

También se planteó la posible relación del factor de crecimiento epidérmico (EGF) con el SFIG. El EGF desempeña un papel clave en la migración celular, un proceso crucial para la formación y remodelación de los tejidos. Por otro lado, los factores de crecimiento IGF-1 y -2 promueven la síntesis de colágeno y ejercen una regulación negativa sobre la actividad de la colagenasa. En el tejido afectado por el sobrecrecimiento gingival inducido por ciclosporina, se observaron niveles elevados de expresión del ARNm de la proteína que se une al IGF (IGFBP-5), que actúa como potenciador en la respuesta a IGF-1, lo cual estuvo relacionado con un incremento en los niveles de colágeno y fibrosis (7).

7.3 Interacciones con el metabolismo de las encías

Se piensa que el mecanismo de acción predominante está vinculado al metabolismo del calcio dentro de las células, lo que influye en la producción de colagenasa por parte de las células. Esto provoca que los fibroblastos generen una versión inactiva de esta enzima, lo que a su vez incrementa la matriz extracelular. El incremento observado en el tejido gingival benigno podría ser resultado de una reducción en las metaloproteinasas junto con un aumento en las citoquinas proinflamatorias (45).

Los mecanismos patológicos que conducen al agrandamiento de las encías abarcan varios elementos, incluyendo la acumulación de placa dental, la existencia de fibroblastos gingivales predispuestos genéticamente (responders) y el impacto del medicamento en cuestión, así como todos los compuestos que influyen en el flujo de calcio a través de las membranas. Este proceso altera el metabolismo de los fibroblastos del tejido conectivo, lo que resulta en un incremento de los componentes de la matriz extracelular, tales como las fibras de colágeno y/o la sustancia fundamental (2).

Implicaciones Clínicas de la Hiperplasia Gingival

Este aumento persistente en el volumen de los tejidos gingivales, que típicamente se inicia en las papilas gingivales interdentales anteriores y luego se propaga hacia la parte posterior de la cavidad bucal, provoca que las encías adquieran una apariencia lobulada (2). Esta afección puede producir distintos impactos en la persona, desde un impacto en su salud bucal, hasta consecuencias psicológicas y sociales de la misma.

8.1 Impacto en la salud bucal

- La manifestación clínica del agrandamiento gingival aparece con frecuencia entre 1 y 3 meses después del inicio del tratamiento con los medicamentos asociados (6).
- El aumento desmedido del tejido gingival complica la higiene bucal, tanto el cepillado como el uso del hilo dental, lo que favorece la acumulación de placa bacteriana. Esta situación propicia la aparición de caries y enfermedades periodontales, provocando problemas tanto estéticos como funcionales (46).
- El aumento inicial se presenta como una expansión indolora, en forma de gota, de la papila interdental y se propaga hacia los bordes gingivales tanto en la cara como en la lengua. Con el avance de la enfermedad, los aumentos en los márgenes y las papilas tienden a fusionarse; esto puede dar lugar a un pliegue de tejido considerable que cubre una porción significativa de las coronas (2).
- En ausencia de inflamación, la lesión adopta una forma similar a la de una mora, es sólida, de un tono rosa pálido y posee elasticidad; su superficie muestra pequeñas lobulaciones y no suele sangrar. El aumento de tamaño parece extenderse típicamente desde debajo del borde gingival, del cual se encuentra separado por un surco lineal (7).
- La existencia de un agrandamiento complica el manejo de la placa dentobacteriana, lo que frecuentemente conduce a una inflamación secundaria que agrava el crecimiento excesivo de las encías inducido por el medicamento. Estas alteraciones inflamatorias no solo incrementan la magnitud de la lesión provocada por el fármaco, sino que también generan una coloración rojiza o azulada, borran las delimitaciones superficiales lobuladas y aumentan la propensión al sangrado (7).
- El aumento de tamaño generalmente abarca toda la cavidad bucal, aunque se manifiesta con mayor severidad en las áreas anterior del maxilar y de la mandíbula.

Este fenómeno ocurre en las zonas dentales, excluyendo los espacios sin dientes, y se desvanece en las áreas donde se han realizado extracciones dentales. Se ha documentado la hiperplasia de la mucosa en bocas edéntulas, aunque es un hallazgo poco común (6).

- La hiperplasia gingival puede resultar en el daño de las estructuras subyacentes, provocar movilidad en los dientes y, en última instancia, llevar a la pérdida de piezas dentales. En tales situaciones, generalmente se requiere una intervención quirúrgica significativa para reparar el tejido gingival, y puede ser necesario extraer varios dientes si las estructuras de soporte no son recuperables (47).
- Un factor clínicamente significativo es el impacto funcional que tiene en la articulación y la fonación de la voz. La presencia excesiva de tejido gingival, especialmente en las áreas palatinas o anteriores, puede obstaculizar el movimiento adecuado de la lengua y su interacción con el paladar, lo que complica la pronunciación de determinados fonemas, como las consonantes alveolares (“t”, “d”, “n”, “l”) y dentales (“th”) (46).

8.2 Consecuencias psicológicas y sociales

La hiperplasia gingival (HG) no solo conlleva cambios estructurales en la cavidad bucal, sino que también puede dar lugar a diversas repercusiones psicológicas en los pacientes. El incremento del volumen gingival y las alteraciones estéticas orales pueden influir directamente en cómo el individuo percibe su imagen corporal, lo que podría resultar en una reducción de la autoestima y de la confianza personal (48). Este cambio en la apariencia física puede dar lugar a sensaciones de inseguridad y vergüenza, lo que impacta de manera adversa en las interacciones sociales, resultando en aislamiento y restricciones en actividades diarias. En el caso de pacientes jóvenes que experimentan la pérdida de dientes debido a la HG, esto puede generar ansiedad, malestar psicológico y una carga económica significativa por la necesidad de una rehabilitación dental integral (47).

Asimismo, la inquietud continua acerca del estado clínico de la hiperplasia puede provocar un aumento en los niveles de ansiedad y estrés. Esto es particularmente significativo en pacientes con epilepsia, quienes ya lidian con una carga emocional considerable. La incapacidad para manejar estas emociones puede influir negativamente en la adherencia al tratamiento y el seguimiento clínico, lo que a su vez podría comprometer los resultados terapéuticos (49).

Además, los pacientes afectados pueden sentir frustración y desesperanza debido a la continuidad o avance de su afección, lo que puede afectar negativamente su motivación para encontrar soluciones o mantener estilos de vida saludables. Sin embargo, es importante no solo centrarse en el aspecto psicológico, sino también en el estigma social y el aislamiento que puede derivar de tener esta enfermedad gingival. En situaciones severas, como aquellas donde el crecimiento gingival es visible y cubre los dientes, se ha registrado un sentimiento de rechazo social o autoaislamiento por parte del paciente (50). Por esta razón, el abordaje integral del paciente debe incluir no solo la atención odontológica, sino también un apoyo psicológico que permita fortalecer la autoestima, manejar el estrés y facilitar la adaptación social.

La hiperplasia gingival puede generar significativos efectos sociales en quienes la sufren. Investigaciones realizadas en pacientes con agrandamiento gingival anterior indican que esta afección se relaciona de manera notable con una disminución en la calidad de vida oral, evidenciada por puntuaciones más altas, especialmente en aspectos como la incomodidad psicológica, la vergüenza y las dificultades para sentirse comodo en situaciones sociales. La incomodidad tanto estética como funcional puede llevar al paciente a limitar su participación en reuniones, actividades recreativas o eventos, con el fin de evitar ser visto. Asimismo, esto puede repercutir en sus oportunidades laborales y académicas, dado que una sonrisa comprometida puede afectar la percepción que otros tienen sobre el profesionalismo, higiene personal o cuidado del individuo. Esto podría incidir indirectamente en entrevistas de trabajo, relaciones laborales o presentaciones académicas. (51).

Además, se han documentado casos en los que la hiperplasia gingival severa genera verdadero estigma social. Un caso reportado en 2021 describe cómo esta condición afectó la interacción interpersonal de una paciente joven, incluso siendo rechazada o evitada por su entorno; tras la corrección quirúrgica, se observó una notable mejoría en su aceptación social (50).

El efecto social se manifiesta de manera aún más evidente en los jóvenes. Un consenso a nivel latinoamericano señaló que síntomas periodontales, como el sangrado de encías, tienen un impacto adverso en el bienestar emocional y social de los adolescentes, restringiendo su calidad de vida relacionada con la salud bucal (52).

Diversos estudios han señalado que el acompañamiento psicológico es fundamental para mejorar la calidad de vida de estos pacientes, contribuyendo a su bienestar emocional y facilitando una mejor adherencia a los tratamientos médicos y odontológicos.

8.3 Relación con la adherencia al tratamiento anticonvulsivante

La adherencia a los medicamentos anticonvulsivos es fundamental para el éxito del tratamiento. Una de las principales razones por las cuales el tratamiento farmacológico para la epilepsia puede fracasar es la falta de adherencia a las medicaciones prescritas. La participación activa de los pacientes y sus familias en la selección del tratamiento, así como el establecimiento de un entendimiento mutuo entre estos y los profesionales de la salud, contribuye a mejorar la adherencia. Seguir adecuadamente el régimen de medicación no solo reduce las recaídas y disminuye la frecuencia de las crisis, sino que también ayuda a disminuir los costos de atención médica, maximiza los beneficios terapéuticos y mejora los resultados en los pacientes (53).

A pesar de que existen tratamientos económicos para la epilepsia, la adherencia a estos sigue siendo sorprendentemente baja. Las estimaciones indican que la adherencia a los medicamentos anticonvulsivos (ASM) en niños con epilepsia oscila entre el 22,1% y el 96,5%. No seguir correctamente el tratamiento con ASM puede llevar a diversas consecuencias negativas, incluyendo un pronóstico desfavorable, disminución de la calidad de vida relacionada con la salud, aumento en las tasas de mortalidad y mayores gastos en atención médica. La adherencia a la medicación se define como "el grado en el cual el comportamiento de la persona corresponde con las recomendaciones acordadas de un proveedor de atención médica" (54).

La adherencia deficiente al tratamiento representa una de las diversas causas del fracaso en la terapia farmacológica y la reaparición de convulsiones. Las consecuencias de esta recurrencia son complejas y tienen un amplio alcance. Se ha incrementado el riesgo de sufrir lesiones, ser hospitalizado y enfrentar problemas de salud mental, que a menudo se traducen en ansiedad, depresión o deterioro cognitivo. Además, las convulsiones pueden dar lugar a estigmatización y aislamiento social (55).

Dados los progresos en el tratamiento de la epilepsia y la existencia de medicamentos de bajo costo, resulta relevante identificar estrategias e intervenciones efectivas que fomenten la adherencia al tratamiento. Este proceso de adherencia está influenciado por una combinación de factores biológicos, psicológicos y sociales. Entre estos factores se encuentran el tipo y la gravedad de la enfermedad, el nivel socioeconómico, las creencias religiosas y culturales familiares, la alfabetización en salud de los padres, el entendimiento sobre la epilepsia, las expectativas respecto a los resultados del tratamiento, el funcionamiento familiar, así como el temperamento del paciente, además del olvido y las dificultades para ingerir medicación (54).

Manejo de la Hiperplasia Gingival

El objetivo del tratamiento en la hiperplasia gingival es aliviar el malestar y realizar actos simples como comer y masticar sin dolor, tratar la inflamación y reducir la hinchazón, y también dar una mejor apariencia estética a la encía (6).

9.1 Estrategias de prevención

La prevención de la hiperplasia gingival debe centrarse en enfoques que integren el control mecánico, la intervención farmacológica y el manejo interdisciplinario. En primer lugar, un control mecánico exhaustivo de la placa mediante un cepillado meticuloso, el uso de hilo dental y limpiezas profesionales regulares ha demostrado ser eficaz para disminuir o restringir el crecimiento gingival provocado por medicamentos. Por lo tanto, es esencial educar al paciente sobre las técnicas adecuadas de higiene bucal y programar citas para limpiezas cada 3 a 6 meses (55).

9.2 Enfoques terapéuticos

El manejo de la hiperplasia gingival provocada por medicamentos se fundamenta en un control riguroso de la placa dentobacteriana para disminuir el componente inflamatorio, lo cual se logra mediante la cirugía para extirpar el tejido gingival fibroso. Esta intervención puede ser necesaria en múltiples ocasiones si la enfermedad presenta un curso insidioso y progresivo. Dado que la fenitoína es el fármaco más comúnmente prescrito para tratar la epilepsia, su ajuste a niveles que permitan un control efectivo de las crisis epilépticas es un proceso prolongado y complicado; por ello, la mayoría de los neurólogos prefieren no alterar el régimen actual de tratamiento anticonvulsivo (55).

El tratamiento integral para los problemas periodontales puede llevarse a cabo en varias etapas, organizadas de la siguiente manera: a. fase preliminar, b. fase I (no quirúrgica), c. evaluación de la fase I, d. fase II (quirúrgica), e. evaluación de la fase II, f. fase III (restauradora) y, por último, g. fase IV (mantenimiento). Durante la fase preliminar, se puede llevar a cabo un tratamiento de emergencia; en la fase I, se efectúa el raspado y alisado radicular, que podría incluir ferulización si es necesario. Si en la evaluación de la fase I no se observa mejora en el agrandamiento gingival, será preciso avanzar hacia la fase II (quirúrgica). En esta segunda etapa se pueden realizar intervenciones quirúrgicas para eliminar el tejido afectado mediante técnicas adecuadas (56).

9.2.1 Tratamiento quirúrgico

El agrandamiento gingival puede continuar presente a pesar de los intentos de tratamiento farmacológico y un adecuado control de la placa dentobacteriana. En tales circunstancias, se requiere intervención quirúrgica periodontal. Antes de llevar a cabo cualquier procedimiento quirúrgico, es importante tener en cuenta las precauciones necesarias y consultar al médico sobre cualquier enfermedad subyacente. Los métodos quirúrgicos para abordar el sobrecrecimiento gingival inducido por medicamentos incluyen la gingivectomía con bisturí, la cirugía de colgajo periodontal, la electrocirugía y la escisión láser. La elección entre realizar una gingivectomía o una cirugía de colgajo periodontal debe hacerse considerando cada caso individualmente, evaluando factores como la extensión del área afectada, la presencia de periodontitis, defectos óseos asociados al agrandamiento gingival y la ubicación de las bases de las bolsas en relación con la unión mucogingival. Sin embargo, es importante señalar que el uso de técnicas quirúrgicas convencionales (bisturí) puede resultar complicado o impráctico en ciertos casos, como en niños, personas con discapacidades mentales o pacientes con problemas de hemostasia. En esos casos específicos, optar por electrocirugía podría ser beneficioso. Además, el uso de láseres ha demostrado ser útil para disminuir el agrandamiento gingival, proporcionando rápidamente hemostasia postoperatoria (7).

- GINGIVENTOMÍA CON BISTURÍ

La gingivectomía es un procedimiento quirúrgico que consiste en la extirpación de tejido gingival en exceso. Este método proporciona una mejor visibilidad y facilita el acceso para la eliminación de cálculo dental y otros irritantes, lo que resulta esencial para promover un ambiente propicio para la cicatrización, restaurar un contorno fisiológico adecuado y asegurar el éxito a largo plazo del tratamiento. En la actualidad, la gingivectomía se puede llevar a cabo utilizando técnicas tradicionales, electrocirugía o láser (57).

<u>Procedimiento:</u>

Evaluación de pseudobolsas: mediante una sonda periodontal, se explorarán las pseudobolsas, que luego se marcan para guiar las incisiones subsiguientes.

Incisiones y remoción de tejido: se realizan incisiones con un bisturí 15c, empezando apicalmente en la zona distal de los premolares a un ángulo de 45 grados respecto a la superficie dental. Se elimina el tejido excedente utilizando curetas periodontales de Gracey 1-2 y microtijeras “Castroviejo”.

Gingivoplastia: se afina el espesor de las encías interproximales mediante el uso de microtijeras y micro bisturí, modificando el tamaño de las mismas y estableciendo una posición estética y correcta del cenit gingival.

Restablecimiento del espacio biológico: se realiza una osteotomía con fresa redonda de diamante a alta velocidad, asegurando una irrigación adecuada, para restablecer un espacio biológico de 3 mm desde el límite amelocementario hasta el tejido óseo.

Sutura y cuidados postoperatorios: se aplican suturas tipo 8 utilizando nylon 5-0. Se prescriben cuidados postoperatorios específicos y medicación, recomendando el retiro de las suturas a los 7 días (56).

La gingivectomía con bisturí ofrece varias ventajas: facilidad de ejecución, incisiones precisas con márgenes bien definidos, rápida cicatrización y ausencia de daño tisular lateral. Sin embargo, esta técnica suele provocar un sangrado intraoperatorio significativo, lo que requiere la colocación de un apósito periodontal, un requisito que puede resultar incómodo para los pacientes (58).

- GINGIVECTOMÍA CON LASER

La gingivectomía con láser tiene varios propósitos: mejora la salud bucal, optimiza la estética de las encías y facilita el acceso a dientes que están impactados superficialmente. Este método también puede disminuir las molestias después de la operación y potencialmente reducir el tiempo total del tratamiento. La tecnología láser proporciona un control quirúrgico avanzado, minimiza el dolor y los requerimientos de analgésicos postoperatorios, genera una inflamación reducida, ofrece excelentes propiedades hemostáticas y permite una cicatrización sin necesidad de suturas. No obstante, sus principales desventajas son los costosos gastos asociados (58).

<u>Procedimiento:</u>

Elegir tipo de láser adecuado (p. ej. diode, CO_2, Er:YAG, Nd:YAG). Ajustar potencia, modo (continuo o pulsado), frecuencia (Hz), diámetro o tamaño de punta/fibra. Establecer tiempo de exposición por área. Verificar efecto térmico: que la temperatura no dañe la pulpa, evitar quemaduras, carbonización excesiva.

Delimitar el margen gingival que se va a eliminar. Si hay agrandamiento externo, demarcar con marcador de bolsillo o instrumento de medida. Proteger dientes adyacentes, aplicar dique de goma si se necesita para aislamiento.

Usar el láser para eliminar el tejido gingival excedente siguiendo la demarcación. Mantener la punta del láser a cierta distancia (o contacto, depende del láser) y ángulo adecuado.

Realizar movimientos continuos, evitar focalización prolongada en un punto para evitar carbonización.

Dar forma estética al margen gingival restante, contornos, papilas, etc. Suavizar bordes ásperos. Verificar simetría con lados contralaterales si aplica. Si hay papilas interdentales agrandadas, reducir según necesidad.

Verificar limpieza del lecho quirúrgico, eliminación de restos de tejido quemado. Enjuague del sitio (suero fisiológico o solución salina). Si se considera, aplicación de apósito periodontal o material protector. Instrucciones postoperatorias.

Manejo del dolor (analgésicos según protocolo). Enjuagues antisépticos (ej. clorhexidina) si es indicado. Higiene oral cuidada evitando trauma. Revisiones: 3-7 días para evaluar cicatrización, luego seguimiento a 2-4 semanas (59).

9.2.2 Cambios en la medicación (Tratamiento no quirúrgico)

El valproato de sodio es un antiepiléptico de amplio espectro que, según diversas fuentes, se considera una opción preferente para personas con epilepsia. Varios medicamentos antiepilépticos, como la fenitoína, la carbamazepina y el valproato de sodio, han mostrado un efecto más notable en el aumento del tamaño de las encías tras su uso; por ejemplo, la fenitoína provoca un incremento gingival más significativo en comparación con el valproato, que presenta un menor potencial para ello. Estos resultados sugieren que el valproato de sodio conlleva un riesgo relativamente bajo de causar agrandamiento gingival y puede constituir una alternativa viable a la fenitoína (60).

La intervención multidisciplinaria y el manejo temprano del agrandamiento gingival inducido por fármacos ofrecen la mejor oportunidad para obtener resultados positivos. Es importante destacar la relevancia del tratamiento de mantenimiento periodontal y la necesidad de un seguimiento periódico y permanente de este tipo de paciente para preservar la salud periodontal a largo plazo (55).

9.3 Importancia de la higiene bucal

Un enfoque no quirúrgico representa la primera opción de tratamiento para la hiperplasia gingival provocada por medicamentos, y esto incluye asegurar un adecuado control de placa dentobacteriana. Es fundamental informar a los pacientes que presentan hiperplasia gingival sobre el riesgo de desarrollar un agrandamiento gingival como consecuencia de la terapia, así como educarlos acerca de la importancia de mantener una buena salud bucal para reducir las complicaciones asociadas al tratamiento (61).

Se recomienda que los pacientes busquen la evaluación inicial por parte de un periodoncista y un dentista especializado en medicina oral, lo que incluirá radiografías panorámicas, extracciones dentales si son necesarias, y limpieza dental (61).

La hiperplasia gingival provocada por medicamentos es una complicación común en individuos que están bajo tratamiento con anticonvulsivos. Esta afección no solo impacta la estética y la funcionalidad masticatoria, sino que también eleva el riesgo de desarrollar enfermedades periodontales. Mantener una adecuada higiene oral es fundamental para la prevención y el manejo de esta condición. Investigaciones han evidenciado que la acumulación de placa bacteriana está estrechamente vinculada a la gravedad de la hiperplasia gingival; por lo tanto, es esencial llevar a cabo limpiezas dentales regulares para evitar complicaciones y mejorar la calidad de vida del paciente (60).

DISCUSIÓN

Los hallazgos de esta revisión confirman que la hiperplasia gingival inducida por fármacos anticonvulsivantes continúa siendo una de las principales complicaciones orales asociadas al uso prolongado de ciertos medicamentos, en especial la fenitoína. Los estudios analizados coinciden en que este fármaco presenta la mayor incidencia de agrandamiento gingival, seguido por otros agentes como el ácido valproico y la carbamazepina. Estos resultados se alinean con lo reportado por Mehta DV et al. (2023) y Karn M et al. (2022), quienes destacan la fenitoína como el principal agente causal de hiperplasia gingival inducida por fármacos.

En la mayoría de los estudios analizados se evidenció que la severidad de la hiperplasia gingival depende no solo del tipo de medicamento, sino también de factores locales como la acumulación de placa dentobacteriana, la respuesta inflamatoria individual y la predisposición genética. Este hallazgo coincide con los resultados descritos por Speroni et al. (2025), quienes señalaron que la higiene oral deficiente actúa como factor modulador crítico que potencia la manifestación clínica de la inflamación gingival, de manera similar, otros investigadores plantean que la presencia previa de inflamación gingival o de enfermedad periodontal puede intensificar el cuadro clínico de la hiperplasia, lo que resalta con mayor importancia mantener un control periodontal estricto en los pacientes bajo tratamiento anticonvulsivante.

En cuanto a los mecanismos fisiopatológicos, la literatura revisada indica que la hiperplasia gingival inducida por fármacos se relaciona con un incremento de la proliferación de fibroblastos gingivales y una alteración en la degradación del colágeno, procesos mediados por cambios en la metabolización del calcio intracelular y en la expresión de factores de crecimiento. Este fenómeno se ha observado principalmente en la fenitoína, pero también en menor medida en otros medicamentos.

Desde el punto de vista clínico, los hallazgos de esta revisión destacan la relevancia de una colaboración interdisciplinaria entre el odontólogo y el médico responsable del tratamiento anticonvulsivo. La detección temprana de los signos de hiperplasia gingival facilita la aplicación de estrategias preventivas, como el fortalecimiento de las medidas de higiene oral, profilaxis periódicas y, en algunos casos, la sustitución o ajuste del fármaco bajo supervisión médica. Del mismo modo, el abordaje quirúrgico (principalmente mediante gingivectomía o gingivoplastía) debe considerarse únicamente cuando el agrandamiento

interfiere con la función o la estética, priorizando las alternativas terapéuticas conservadoras.

Sin embargo, esta revisión presenta ciertas limitaciones. La mayoría de los estudios disponibles se centran en fármacos clásicos como la fenitoína, carbamazepina, ácido valproico, siendo que aún existe escasa evidencia sobre la relación de nuevos anticonvulsivantes con la hiperplasia gingival. Además, las diferencias en los criterios, diagnósticos y metodologías empleadas entre los investigadores dificultan la comparación directa entre los medicamentos, lo cual resalta la necesidad de mayores estudios clínicos homogéneos y controlados.

Finalmente, se sugiere que futuras investigaciones se orienten hacia el estudio de nuevas generaciones de anticonvulsivantes y su posible efecto en tejidos periodontales. La incorporación de medidas preventivas en los protocolos de tratamiento médico podría representar un avance significativo en la reducción de la incidencia de esta patología y en la mejora de la calidad de vida de los pacientes bajo dicho tratamiento.

CONCLUSIÓN

La hiperplasia gingival inducida por medicamentos anticonvulsivantes representa un de las manifestaciones orales más relevantes y complejas asociadas al tratamiento farmacológico de los trastornos neurológicos. A través de la revisión realizada, se identificó que fármacos como la fenitoína, la carbamazepina y el valproato de sodio son los principales anticonvulsivantes implicados en esta alteración, siendo este último el genera un menor riesgo de causar un agrandamiento gingival; cuyo mecanismo fisiopatológico involucra una alteración multifactorial entre las propiedades del fármaco, la susceptibilidad genética y la respuesta inflamatoria frente a la placa dentobacteriana.

Los hallazgos evidencian que una adecuada higiene oral y el control riguroso de la placa bacteriana constituyen factores determinantes para prevenir y reducir la severidad de la hiperplasia gingival. Asimismo, se toma en cuenta la importancia de la colaboración entre el paciente, médico tratante y, por supuesto, el odontólogo, con el fin de ajustar las dosis o considerar alternativas farmacológicas, sin comprometer el control de la enfermedad.

Para el área odontológica, resulta esencial mantener una vigilancia constante en pacientes que se encuentren bajo terapia anticonvulsivante, promoviendo programas preventivos y protocolos de mantenimiento periodontal para cada paciente. La detección temprana de los signos iniciales de agrandamiento gingival permite intervenir de manera oportuna, evitando complicaciones funcionales, estéticas y psicológicas.

Finalmente, las futuras investigaciones deben orientarse hacia la explicación de los mecanismos moleculares implicados en la respuesta gingival a estos fármacos, así como el desarrollo de estrategias terapéuticas menos invasivas y con un menor impacto colateral sobre la encía. Pero sobre todo profundizar más en el estudio de factores genéticos asociados a dicha patología también constituye un campo prometedor, que podría conducir a un tratamiento médico más personalizado y efectivo en el manejo de los pacientes tratados con anticonvulsivantes.

REFERENCIAS

1. Sabarudin MA, Taib H, Wan Mohamad WM. Refining the mechanism of drug-influenced gingival enlargement and its management. Cureus [Internet]. 2022;14(5):e25009. Disponible en: http://dx.doi.org/10.7759/cureus.25009
2. Pietshmann Á, Díaz E, Reyes A, Zatarain G, Córdova-García DP. Agrandamiento gingival inducido por fenitoínas. Rev ADM [Internet]. 2020;77(6):316–20. Disponible en: http://dx.doi.org/10.35366/97621
3. Dhalla N, Gopal L, Palwankar P. Drug induced gingival enlargement - phenytoin: an overview and case report. J Surg Case Rep [Internet]. 2024;2024(5):rjae304. Disponible en: http://dx.doi.org/10.1093/jscr/rjae304
4. San-Juan D, Rodríguez-Méndez DA. Epilepsia como una enfermedad de redes neuronales. Un punto de vista neurofisiológico. Neurol (Engl Ed) [Internet]. 2020;38(2):114–23. Disponible en: http://dx.doi.org/10.1016/j.nrl.2020.06.010
5. Devinsky O, Elder C, Sivathamboo S, Scheffer IE, Koepp MJ. Idiopathic generalized epilepsy: Misunderstandings, challenges, and opportunities. Neurology [Internet]. 2024;102(3):e208076. Disponible en: http://dx.doi.org/10.1212/WNL.0000000000208076
6. Guerra J, García-Montenegro M, Ureña E. Hiperplasia Gingival Inducida por Fármacos. Rev PKP [Internet]. 2021; 1(1): 27-37. Disponible en: https://www.revistas.up.ac.pa/index.php/contacto_cientifico/article/download/3252/2856/5399
7. Droździk A, Droździk M. Drug-induced gingival overgrowth-molecular aspects of drug actions. Int J Mol Sci [Internet]. 2023;24(6). Disponible en: http://dx.doi.org/10.3390/ijms24065448
8. Damdoum M, Varma SR, Nambiar M, Venugopal A. Calcium channel blockers induced gingival overgrowth: A comprehensive review from a dental perspective: A comprehensive review from a dental perspective. J Int Soc Prev Community Dent [Internet]. 2022;12(3):309–22. Disponible en: http://dx.doi.org/10.4103/jispcd.JISPCD_57_22
9. Priyadarshini GAG, Edsor E, Sajesh S, Neha K, Gangadhar R. Calcium channel blockers- induced iatrogenic gingival hyperplasia: Case series. J Pharm Bioallied Sci [Internet]. 2023;15(Suppl 1):S821–4. Disponible en: http://dx.doi.org/10.4103/jpbs.jpbs_634_22

10. Hakami T. Neuropharmacology of antiseizure drugs. Neuropsychopharmacol Rep [Internet]. 2021;41(3):336–51. Disponible en: http://dx.doi.org/10.1002/npr2.12196
11. Löscher W, Klein P. Correction to: The pharmacology and clinical efficacy of antiseizure medications: From bromide salts to cenobamate and beyond. CNS Drugs [Internet]. 2021;35(9):1033–4. Disponible en: http://dx.doi.org/10.1007/s40263-021-00853-6
12. Zhang H, Ou Z, Zhang E, Liu W, Hao N, Chen Y, et al. Efficacy and safety of add-on antiseizure medications for focal epilepsy: A network meta-analysis. Epilepsia Open [Internet]. 2024;9(4):1550–64. Disponible en: http://dx.doi.org/10.1002/epi4.12997
13. Katiyar P, Kumar-Verma S, Umar S, Chauhan P, Kalpana, Verma N. Recent advances in the synthesis and medicinal application of hydantoin: a valuable scaffold in medicinal chemistry. Rev Certif J. [Internet]. 2022;11(1): 243-266. Disponible en: https://wjpr.s3.ap-south-1.amazonaws.com/article_issue/fa636e107e6dab952e43f44f1a7c604f.pdf
14. Bruton L, Lazo J, Parker k. Goodman & Gilman. Las Bases Farmacologicas de La Terapeutica. 11va ed. México: McGraw-Hill Interamericana; 2007.
15. Mehta DV. Dental management of a child patient with phenytoin-induced gingival overgrowth: report of a case with a brief review of literature. J Dent Health Oral Disord Ther [Internet]. 2023;14(1):1–2. Disponible en: http://dx.doi.org/10.15406/jdhodt.2023.14.00585
16. Lauritano D, Moreo G, Limongelli L, Tregambi E, Palmieri A, Carinci F. Drug-induced gingival overgrowth: A pilot study on the effect of diphenylhydantoin and gabapentin on human gingival fibroblasts. Int J Environ Res Public Health [Internet]. 2020;17(21):8229. Disponible en: http://dx.doi.org/10.3390/ijerph17218229
17. Tokareva N, Ignatieval O, Boinova I. Barbiturates and valproates in the pharmacotherapy of epilepsy: clinical and psychological interactions. Rev AVFT. [Internet]. 2021; 40(8): 792-801. Disponible en: https://doi.org/10.5281/zenodo.5790937
18. Trinka E. Phenobarbital in Status epilepticus - Rediscovery of an effective drug. Epilepsy Behav [Internet]. 2023;141(109104):109104. Disponible en: http://dx.doi.org/10.1016/j.yebeh.2023.109104
19. Beydoun A, DuPont S, Zhou D, Matta M, Nagire V, Lagae L. Current role of carbamazepine and oxcarbazepine in the management of epilepsy. Seizure

[Internet]. 2020;83:251–63. Disponible en: http://dx.doi.org/10.1016/j.seizure.2020.10.018

20. Zhang Y-J, Lu X-M, Li P-W, Guo C-A, Wan D-J. Oxcarbazepine versus carbamazepine for the treatment of post-stroke epilepsy: A systematic review and meta-analysis. Turk Neurosurg [Internet]. 2022;32(2):176–84. Disponible en: http://dx.doi.org/10.5137/1019-5149.JTN.34664-21.3
21. Kasper D, Hauser S, Larri-Jamenson J, Fauci A, Longo D, Loscalzo J. Harrison Principios de medicina interna. 19a ed. México: McGraw-Hill Companies; 2016.
22. Singh D, Gupta S, Verma I, Morsy MA, Nair AB, Ahmed A-SF. Hidden pharmacological activities of valproic acid: A new insight. Biomed Pharmacother [Internet]. 2021;142(112021):112021. Disponible en: http://dx.doi.org/10.1016/j.biopha.2021.112021
23. Panebianco M, Al-Bachari S, Hutton JL, Marson AG. Gabapentin add-on treatment for drug-resistant focal epilepsy. Cochrane Database Syst Rev [Internet]. 2021;1(1):CD001415. Disponible en: http://dx.doi.org/10.1002/14651858.CD001415.pub4
24. Mitra-Ghosh T, Callisto SP, Lamba JK, Remmel RP, Birnbaum AK, Barbarino JM, et al. PharmGKB summary: lamotrigine pathway, pharmacokinetics and pharmacodynamics. Pharmacogenet Genomics [Internet]. 2020;30(4):81–90. Disponible en: http://dx.doi.org/10.1097/FPC.0000000000000397
25. Webb CA, Wanbon R, Otto ED. Levetiracetam for status epilepticus in adults: A systematic review. Can J Hosp Pharm [Internet]. 2022 Winter;75(1):46–53. Disponible en: http://dx.doi.org/10.4212/cjhp.v75i1.3254
26. Bai Y-F, Zeng C, Jia M, Xiao B. Molecular mechanisms of topiramate and its clinical value in epilepsy. Seizure [Internet]. 2022;98:51–6. Disponible en: http://dx.doi.org/10.1016/j.seizure.2022.03.024
27. Ma Y, Kaminski M, Crutcher R. Felbamate as a therapeutic alternative to drug-resistant genetic generalized epilepsy: a systematic review and meta-analysis. Neurol Sci [Internet]. 2025;46(4):1565–72. Disponible en: http://dx.doi.org/10.1007/s10072-024-07942-6
28. Brigo F, Lattanzi S, Igwe SC, Behzadifar M, Bragazzi NL. Zonisamide add-on therapy for focal epilepsy. Cochrane Database Syst Rev [Internet]. 2020;7(7):CD001416. Disponible en: http://dx.doi.org/10.1002/14651858.CD001416.pub5

29. Sá Filho A, Martins JLR, Costa RF, Pedrino GR, Duarte VS, Silva ON, et al. Polymorphism and pharmacological assessment of carbamazepine. Int J Mol Sci [Internet]. 2024;25(18):9835. Disponible en: http://dx.doi.org/10.3390/ijms25189835
30. Magheru C, Magheru S, Coltau M, Hoza A, Moldovan C, Sachelarie L, et al. Antiepileptic drugs and their dual mechanism of action on carbonic anhydrase. J Clin Med [Internet]. 2022;11(9):2614. Disponible en: http://dx.doi.org/10.3390/jcm11092614
31. Goldschen-Ohm MP. Benzodiazepine modulation of GABAA receptors: A mechanistic perspective. Biomolecules [Internet]. 2022;12(12):1784. Disponible en: http://dx.doi.org/10.3390/biom12121784
32. Costa B, Vale N. Understanding lamotrigine's role in the CNS and possible future evolution. Int J Mol Sci [Internet]. 2023;24(7):6050. Disponible en: http://dx.doi.org/10.3390/ijms24076050
33. Motiwala Z, Aduri NG, Shaye H, Han GW, Lam JH, Katritch V, et al. Structural basis of GABA reuptake inhibition. Nature [Internet]. 2022;606(7915):820–6. Disponible en: http://dx.doi.org/10.1038/s41586-022-04814-x
34. Mahajan R, Alawi F, France K. Gingival overgrowth in an adult male patient. Cureus [Internet]. 2022;14(2):e22572. Disponible en: http://dx.doi.org/10.7759/cureus.22572
35. Rădeanu AC, Liliac IM, Munteanu MC, Surpăţeanu M, Pătru CL, Andrei EC. Gingival overgrowth in fixed orthodontic therapy. Rom J Morphol Embryol [Internet]. 2024;65(4):759–64. Disponible en: http://dx.doi.org/10.47162/RJME.65.4.22
36. Awasthi A, Agrawal N, Chakraborty PP, Maiti A. Phenytoin toxicity. BMJ Case Rep [Internet]. 2022;15(11):e253250. Disponible en: http://dx.doi.org/10.1136/bcr-2022-253250
37. Karn M, Sah R, Sapkota S. Phenytoin-induced gingival overgrowth. Cleve Clin J Med [Internet]. 2022;89(9):488–9. Disponible en: http://dx.doi.org/10.3949/ccjm.89a.21107
38. Lorigados PL, Sarria KMA, Pavón FN. Toxicidad hepática y hematológica de la carbamazepina en la epilepsia farmacorresistente y su relación con variables clínicas. Cuba y Salud. [Internet]. 2021;16(1):41-49. Disponible en: https://www.medigraphic.com/cgi-bin/new/resumen.cgi?IDARTICULO=100216

39. Gallego MDC., García MA. Acute carbamazepine intoxication. *Neurology International*. [Internet]. 2022; *14*(3), 614–618. Disponible en: https://doi.org/10.3390/neurolint14030049
40. Uegami M, Ito H, Shiohama T. Crecimiento gingival marcado que sobresale de la cavidad oral debido al valproato de sodio. *Diagnostics (Basilea, Suiza)*. [Internet]. 2025; *15* (2), 205. Disponible en: https://doi.org/10.3390/diagnostics15020205
41. Safdar A, Ismail F. Una revisión exhaustiva sobre las aplicaciones farmacológicas y la toxicidad inducida por fármacos del ácido valproico. *Revista Farmacéutica Saudí: SPJ: La publicación oficial de la Sociedad Farmacéutica Saudí*. [Internet]. 2023; *31* (2), 265–278. Disponible en: https://doi.org/10.1016/j.jsps.2022.12.001
42. Chen J, Huang L, Zeng L, Jiang Z, Xiong M, Jia ZJ, Cheng G, Miao L, Zhao L, Zhang L. Intervalo de referencia de lamotrigina en el tratamiento de la epilepsia en niños: una revisión sistemática. *Revista Europea de Farmacología Clínica*. [Internet]. 2024; *80* (1), 1–10. Disponible en: https://doi.org/10.1007/s00228-023-03562-9
43. Rinaldi VE, Di Cara G, Mencaroni E, Verrotti A. Opciones terapéuticas para la epilepsia de ausencias infantiles. *Pediatric Reports*. [Internet]. 2021; *13* (4), 658–667. Disponible en: https://doi.org/10.3390/pediatric13040078
44. Kim H, Kim DW, Lee ST, Byun JI, Seo JG, No YJ, Kang KW, Kim D, Kim KT, Cho YW, Yang KI y el Comité de Medicamentos de la Sociedad Coreana de Epilepsia. Selección de fármacos antiepilépticos según el tipo de crisis en pacientes adultos con epilepsia. *Journal of Clinical Neurology (Seúl, Corea)*. [Internet]. 2020; *16* (4), 547–555. Disponible en: https://doi.org/10.3988/jcn.2020.16.4.547
45. Harris RJ, Torres-Osorio L, Plazas-Román J, Bulla-Sáenz Y, Barrios-Carval D, Díaz-Caballero A. Agrandamiento gingival como efecto adverso de la amlodipina: un enfoque a través de un caso clínico. Gac Méd Caracas. [Internet]. 2025; 133(1), 227-233. Disponible en: https://doi.org/10.47307/GMC.2025.133.1.20
46. Speroni S, Giuffrè M, Tura T, Al Jawaheri QA, Antonelli L, Coccoluto L, Bortune G, Sarnelli F, Abati S. Calcium antagonist-induced gingival overgrowth: A case report and literature review. *Diagnostics (Basel, Switzerland)*. [Internet]. 2025; *15*(3). Disponible en: https://doi.org/10.3390/diagnostics15030320
47. Shah M, Shah V, Poojari ME, Bora N. Negligence of gingival overgrowth leading to loss of entire dentition. *Journal of Indian Society of Periodontology*. [Internet]. 2024; *28*(4), 494–498. Disponible en: https://doi.org/10.4103/jisp.jisp_147_23

48. Broomhead T, Gibson B, Parkinson CR, Vettore MV, Baker SR. Gum health and quality of life-subjective experiences from across the gum health-disease continuum in adults. *BMC Oral Health*. [Internet]. 2022; *22*(1), 512. Disponible en: https://doi.org/10.1186/s12903-022-02507-5
49. Shamim R, Nayak R, Satpathy A, Mohanty R, Pattnaik N. Self-esteem and oral health-related quality of life of women with periodontal disease - A cross-sectional study. *Journal of Indian Society of Periodontology*. [Internet]. 2022; *26*(4), 390–396. Disponible en: https://doi.org/10.4103/jisp.jisp_263_21
50. Kothari D. Idiopathic gingival enlargement causing social stigma. *Contemporary Clinical Dentistry*. [Internet]. 2021; *12*(1), 63–66. Disponible en: https://doi.org/10.4103/ccd.ccd_181_20
51. Yılmaz M, Oduncuoğlu BF, Nişancı Yılmaz MN. Evaluation of patients' perception of gingival recession, its impact on oral health-related quality of life, and acceptance of treatment plan. *Acta Odontologica Scandinavica*. [Internet]. 2020; *78*(6), 454–462. Disponible en: https://doi.org/10.1080/00016357.2020.1758773
52. Romito GA, Collins JR, Hassan MA, Benítez C, Contreras A. Burden and impact of periodontal diseases on oral health-related quality of life and systemic diseases and conditions: Latin America and the Caribbean Consensus. *Brazilian Oral Research*. [Internet]. 2024; *38*(suppl 1), e117. Disponible en: https://doi.org/10.1590/1807-3107bor-2024.vol38.0117
53. Mohammed H, Lemnuro K, Mekonnen T, Melaku T. Adherence to anti-seizure medications and associated factors among children with epilepsy at tertiary Hospital in Southwest Ethiopia: a cross-sectional study. BMC Neurol [Internet]. 2022;22(1):310. Disponible en: http://dx.doi.org/10.1186/s12883-022-02842-8
54. Godara K, Phakey N, Garg D, Sharma S, Das RR. Interventions to improve medication adherence in children with epilepsy: A systematic review. Cureus [Internet]. 2024;16(2):e54680. Disponible en: http://dx.doi.org/10.7759/cureus.54680
55. Shumet S, Wondie M, Ayano G, Asfaw H, Kassew T, Mesafint G. Antiepileptic drug adherence and its associated factors among epilepsy patients on follow-ups at Amanuel Mental Specialized Hospital, Ethiopia. Ethiop J Health Sci [Internet]. 2022;32(5):913–22. Disponible en: http://dx.doi.org/10.4314/ejhs.v32i5.6

56. Dalal R, Garg S, Gupta A. Nonsurgical management of drug-induced Gingival Overgrowth in a Young Patient. Int J Clin Pediatr Dent [Internet]. 2023;16(Suppl 3):331–4. Disponible en: http://dx.doi.org/10.5005/jp-journals-10005-2482
57. Cindera M., Harmadani F., Budiman H., Budiman R., Budiman T. Treatment Of Gingival Enlargement With Gingivectomy And Gingivoplasty Using Scalpel Surgical Technique With Gingival Depigmentation: A Case Report. Int Jor of Dent Sci [Internet]. 2025; 2(2). Disponible en: https://ijds-pdgipalembang.com/index.php/ijds/article/view/66/42
58. Tobar A.N., Moya M,E., Morocho C.V., Astudillo A.J, La gingivectomía como tratamiento de la hiperplasia gingival. Rev Cub de Inv Biom [Internet]. 2023; 42(3350). Disponible en: https://share.google/yoJNvMrFNftJmveEC
59. Hamadah O, Almahayni S, Ghazzawi R, Mounajjed R, Altayeb W, Khalil M. Effectiveness of laser-assisted gingivectomy compared to surgical methods: a systematic review. Explor Med [Internet]. 2025;6(1001325). Disponible en: http://dx.doi.org/10.37349/emed.2025.1001325
60. Theodoro LH, Rodrigues JVS, Furtado BA, Cláudio MM, Louzada LPA, Garcia VG. Gingival hyperplasia treatment using diode laser gingivectomy in a child with cerebral palsy: case report. Res Soc Dev [Internet]. 2021;10(16):e405101622597. Disponible en: http://dx.doi.org/10.33448/rsd-v10i16.22597
61. Srynczyk-da Silva F, Hisse-Gomes G, Rilling-Nova Cruz LE, Aitken-Saavedra JP, Martos J. Non-surgical periodontal treatment for drug-influenced gingival enlargement: a four-year follow-up case report. Int j interdiscip dent [Internet]. 2021;14(2):184–6. Disponible en: http://dx.doi.org/10.4067/s2452-55882021000200184
62. Mejia L. Drug-Induced Gingival Hyperplasia. Medscape [Internet]. 2025; Disponible en: https://emedicine.medscape.com/article/1076264-print

ANEXOS

Tabla de ilustraciones

Ilustración 1 Cap. 19 Farmacoterapia de las epilepsias. Fuente: McNamara et al. (2007) 10
Ilustración 2 Cap. 19 Farmacoterapia de las epilepsias. Fuente: McNamara et al. (2007) 11
Ilustración 3 Cap. 19 Farmacoterapia de las epilepsias. Fuente: McNamara et al. (2007) 12
Ilustración 4 Cap. 19 Farmacoterapia de las epilepsias. Fuente: McNamara et al. (2007) 13
Ilustración 5 Cap. 19 Farmacoterapia de las epilepsias. Fuente: McNamara et al. (2007) 14
Ilustración 6 Cap. 19 Farmacoterapia de las epilepsias. Fuente: McNamara et al. (2007) 15
Ilustración 7 Cap. 19 Farmacoterapia de las epilepsias. Fuente: McNamara et al. (2007) 16
Ilustración 8 Cap. 19 Farmacoterapia de las epilepsias. Fuente: McNamara et al. (2007) 16
Ilustración 9 Cap. 19 Farmacoterapia de las epilepsias. Fuente: McNamara et al. (2007) 17
Ilustración 10 Cap. 19 Farmacoterapia de las epilepsias. Fuente: McNamara et al. (2007) 17
Ilustración 11 Cap. 19 Farmacoterapia de las epilepsias. Fuente: McNamara et al. (2007) 17

Referencia ilustraciónes 1-11: Bruton L, Lazo J, Parker k. Goodman & Gilman. Las Bases Farmacologicas de La Terapeutica. 11va ed. México: McGraw-Hill Interamericana; 2007.