



UNIVERSIDAD AUTÓNOMA DEL  
ESTADO DE HIDALGO

UNIVERSIDAD AUTÓNOMA DEL ESTADO  
DE HIDALGO

INSTITUTO DE CIENCIAS DE LA SALUD  
ÁREA ACADÉMICA DE MEDICINA



SECRETARIA DE SALUD DEL ESTADO DE HIDALGO  
HOSPITAL GENERAL DE PACHUCA

### PROYECTO TERMINAL

**“RELACIÓN DE LOS HALLAZGOS PRENATALES DE ACRETISMO PLACENTARIO  
POR ULTRASONIDO EN ESCALA DE GRISES CON LOS HALLAZGOS  
INTRAPARTO EN EL SERVICIO DE GINECOLOGÍA Y OBSTETRICIA DEL  
HOSPITAL GENERAL DE PACHUCA”**

**PARA OBTENER EL DIPLOMA DE ESPECIALISTA EN GINECOLOGÍA Y  
OBSTETRICIA**

**QUE PRESENTA LA MEDICO CIRUJANO**

**ERIKA GUADALUPE GUTIÉRREZ MÉNDEZ**

**M.C. ESP. GUILLERMO BARRAGÁN RAMÍREZ  
PROFESOR TITULAR DE LA ESPECIALIDAD EN GINECOLOGÍA Y OBSTETRICIA**

**M.C. ESP. MIGUEL ÁNGEL GODÍNEZ MARTÍNEZ  
MEDICO ESPECIALISTA EN GINECOLOGÍA Y OBSTETRICIA  
ASESOR CLÍNICO DEL PROYECTO TERMINAL**

**DRA. EN D.P.H. ROSARIO BARRERA GÁLVEZ  
ASESORA METODOLÓGICA UNIVERSITARIA**

**PACHUCA DE SOTO HIDALGO, OCTUBRE DEL 2020**

DE ACUERDO CON EL ARTÍCULO 77 DEL REGLAMENTO GENERAL DE ESTUDIOS DE POSGRADO VIGENTE, EL JURADO DE EXAMEN RECEPCIONAL DESIGNADO, AUTORIZA PARA SU IMPRESIÓN EL PROYECTO TERMINAL TITULADO:

**"RELACIÓN DE LOS HALLAZGOS PRENATALES DE ACRETISMO PLACENTARIO POR ULTRASONIDO EN ESCALA DE GRISES CON LOS HALLAZGOS INTRAPARTO EN EL SERVICIO DE GINECOLOGÍA Y OBSTETRICIA DEL HOSPITAL GENERAL DE PACHUCA"**

QUE PARA OBTENER EL DIPLOMA DE ESPECIALISTA EN GINECOLOGÍA Y OBSTETRICIA QUE SUSTENTA LA MEDICO CIRUJANO:

**ERIKA GUADALUPE GUTIÉRREZ MÉNDEZ**

PACHUCA DE SOTO HIDALGO, OCTUBRE DEL 2020

**POR LA UNIVERSIDAD AUTÓNOMA DEL ESTADO DE HIDALGO**

M.C. ESP. ADRIÁN MOYA ESCALERA  
DIRECTOR DEL INSTITUTO DE CIENCIAS  
DE LA SALUD

M.C. ESP. LUIS CARLOS ROMERO QUEZADA  
JEFE DEL ÁREA ACADÉMICA DE MEDICINA

M.C. ESP. Y SUB ESP. MARÍA TERESA SOS  
COORDINADORA ESPECIALIDADES MÉDICAS

DRA. EN D.P.H. ROSARIO BARRERA GÁLVEZ  
ASESORA METODOLÓGICA UNIVERSITARIA


**POR EL HOSPITAL GENERAL DE PACHUCA DE LA SECRETARIA DE SALUD DE HIDALGO**

M.C. ESP. MARIO ALBERTO TENORIO PASTRANA  
DIRECTOR DE UNIDADES MEDICAS ESPECIALIZADAS  
Y DIRECTOR DEL HOSPITAL GENERAL PACHUCA

M.C. ESP. SERGIO LÓPEZ DE NAVA Y VILLASANA  
DIRECTOR DE ENSEÑANZA E INVESTIGACIÓN

M.C. ESP. GUILLERMO BARRAGÁN RAMÍREZ  
PROFESOR TITULAR DE LA ESPECIALIDAD  
DE GINECOLOGÍA Y OBSTETRICIA

M.C. ESP. MIGUEL ANGEL GODÍNEZ MARTÍNEZ  
ESPECIALISTA EN GINECOLOGÍA Y OBSTETRICIA  
ASESOR CLÍNICO DEL PROYECTO TERMINAL





## Hospital General de Pachuca

DR. SERGIO MUÑOZ JUÁREZ  
JEFATURA DEL DEPARTAMENTO DE INVESTIGACIÓN  
DEL HOSPITAL GENERAL DE PACHUCA

La riqueza del Sector Salud es su capital humano ¡sigamos  
trabajando!

Dependencia:	Secretaría de Salud
U. Administrativa:	Hospital General Pachuca
Área Generadora:	Departamento de Investigación
No. De Oficio:	170/2020

Pachuca, Hgo. a 20 de octubre de 2020

M.C. ERIKA GUADALUPE GUTIERREZ MENDEZ  
ESPECIALIDAD EN GINECOLOGIA Y OBSTETRICIA

P R E S E N T E

Me es grato comunicarle que se ha analizado el informe final del estudio: Relación de los hallazgos prenatales de acretismo placentario por ultrasonido en escala de grises con los hallazgos intraparto en el servicio de Ginecología y Obstetricia del Hospital General de Pachuca, cumple con los requisitos establecidos por el Comité de Ética en Investigación, por lo que se autoriza la **Impresión de proyecto terminal**.

Al mismo tiempo le informo que deberá dejar una copia del documento impreso en la Dirección de Enseñanza, Capacitación e Investigación, la cual será enviada a la Biblioteca.

Sin otro particular reciba un cordial saludo.

A T E N T A M E N T E



DEPARTAMENTO DE  
INVESTIGACIÓN

Dr. Guillermo Barragán Ramírez.- Profesor Titular de la Especialidad de Ginecología y Obstetricia.  
Dr. Miguel Ángel Godínez Martínez. Especialista en Ginecología y Obstetricia y Asesor de Tesis.

## **AGRADECIMIENTOS**

Agradezco a mis padres Maria Hilda y Edgar por el regalo de la vida, por ser mis guías, ejemplo de trabajo y perseverancia quienes me brindaron la oportunidad de cumplir mis metas.

A mi esposo David Hilario, compañero de vida y de aventuras, pieza fundamental en esta etapa.

A mis hermanos y sobrinos que siempre están para brindarme su apoyo, en especial a Fani quien cree incondicionalmente en mí y es cómplice del amor y pasión que tengo a la medicina.

A mis compañeros, médicos residentes e internos, gracias por hacer estos años tan especiales, por las risas y aprendizaje juntos.

Gracias a mis maestros por compartir sus conocimientos y sabiduría, sobre todo gracias Doctor Godínez por su las porras y paciencia.

Y por último agradezco al Hospital General de Pachuca, mi casa desde la universidad y el internado, gracias por la experiencia y la oportunidad de conocer a personas extraordinarias.

## INDICE

	Página
Introducción	1
I. Antecedentes	2
II. Justificación	6
III. Objetivos	7
IV Planteamiento del problema	8
IV.1 Pregunta de investigación	8
IV.2 Hipótesis	8
V Material y métodos	9
V.1 Diseño de investigación	9
V.2 Análisis estadístico de la información	9
V.3 Ubicación espacio-temporal	10
V.3.1 Lugar	10
V.3.2 Tiempo	10
V.3.3 Persona	10
V.4. Selección de la población de estudio	10
V.4.1 Criterios de inclusión	11
V.4.2 Criterios de exclusión	11
V.4.3 Criterios de eliminación	11
V.5 Determinación del tamaño de muestra y muestreo	11
V.5.1 Tamaño de la muestra	11
V.5.2 Muestreo	11
VI. Marco teórico	11
VI. Aspectos éticos	19
VII. Recursos humanos, físicos y financieros	20
VIII. Resultados	20
IX. Discusión	29
X. Conclusiones	30
XI. Recomendaciones	31
XII. Bibliografía	32
XIII. Anexos	35

## INTRODUCCIÓN

El acretismo placentario es una anomalía en la inserción placentaria que representa un problema de salud pública ya que se ha observado un aumento del 20 al 46.5% de la tasa de histerectomías por acretismo, con una mortalidad de hasta el 7%; está ampliamente relacionado con graves complicaciones que se presentan principalmente durante el momento del nacimiento y que causan altas tasas de morbi-mortalidad materna y neonatal <sup>(3,5)</sup>. En las últimas décadas se ha observado un incremento importante de acretismo placentario, secundario al aumento indiscriminado de cesáreas.

Los avances en ultrasonido en escala de grises han facilitado el diagnóstico prenatal de acretismo placentario lo que permite la resolución del embarazo programada con el equipo multidisciplinario necesario para la prevención y tratamiento de complicaciones.

Se realizó un estudio tipo transversal analítico, se revisaron 113 expedientes de pacientes que ingresaron al servicio de Ginecología en el Hospital General de Pachuca en el periodo de enero del 2018 a diciembre del 2019 con diagnóstico prenatal de acretismo placentario por ultrasonido en escala de grises en relación a los hallazgos intraparto, para determinar la relación entre el diagnóstico prenatal de acretismo placentario por ultrasonido en escala de grises con respecto a los hallazgos intraparto.

Los resultados de este estudio mostraron que los factores de riesgo más importantes para diagnóstico de acretismo placentario son multiparidad, edad materna avanzada y antecedente de cesárea previa.

Se encontró que de las pacientes que ingresaron al Hospital General de Pachuca para resolución del embarazo con diagnóstico de acretismo placentario por ultrasonido en escala de grises solo en el 14.10% se corroboró el diagnóstico por hallazgos intraparto. Y que de las pacientes a las que se les realizó diagnóstico de acretismo placentario intraparto solo el 28.20% tenían diagnóstico previo por ultrasonido en escala de grises, siendo entonces muy baja la relación entre el diagnóstico por ultrasonido en escala de grises y el diagnóstico intraparto.

## I. ANTECEDENTES

La incidencia de acretismo placentario, ha incrementado en los últimos años como consecuencia del incremento de cesáreas, siendo 1 de cada 533 embarazos, o incluso de 3 por cada 1000 partos. <sup>(5,6)</sup> En pacientes con diagnóstico placentario la mortalidad materna es del <1%, las principales causas de morbimortalidad son hemorragia 90%, transfusión 55%, y complicaciones derivadas de la politransfusión <sup>(2)</sup>.

A nivel mundial se ha reportado que el sangrado asociado a placenta previa es causa del 2.3% de la mortalidad perinatal, se ha observado un aumento del 20 al 46.5% de la tasa de histerectomías por acretismo placentario <sup>(3)</sup>. En pacientes con anomalías en inserción placentaria se ha descrito que el sangrado estimado intraoperatorio es de 2000 a 5000 ml, incluso en algunos casos se han reportado pérdidas de hasta más de 10 litros, en pacientes con múltiples transfusiones. <sup>(3,25)</sup>.

El diagnóstico prenatal de anomalías en la inserción placentaria se asocia con reducción del riesgo de complicaciones maternas, como pérdida sanguínea importante periparto, transfusiones e incluso histerectomías obstétricas no planeadas. El Ultrasonido es el estudio que se utiliza de primera intención para el diagnóstico de acretismo placentario, siendo más común el diagnóstico durante el segundo trimestre del embarazo. <sup>(35)</sup>

La mayoría de los casos de placenta acreta se encuentran en pacientes con placenta previa <sup>(3)</sup> por lo que se recomienda hacer ultrasonido abdominal de tamizaje en pacientes con antecedente de cesárea previa, antecedente de placenta previa en gestaciones previas o con factores de riesgo. <sup>(3)</sup> Entonces, el riesgo de placenta acreta es marcadamente elevado cuando se encuentra placenta previa con antecedente de cesárea y el riesgo incrementa con el número de cesáreas previas. <sup>(27)</sup> En pacientes asintomáticas en las que el ultrasonido del segundo trimestre reporte una distancia del borde placentario al orificio cervical interno menor a 20 mm, realizar seguimiento ultrasonográfico y confirmar diagnóstico a las 32 semanas. Existe evidencia de que el diagnóstico de placenta previa puede realizarse por ultrasonido abdominal, sin embargo el ultrasonido endovaginal permite delimitar adecuadamente el borde placentario inferior y su relación con el orificio cervical interno <sup>(3)</sup>.

Los hallazgos por ultrasonido sugestivos de acretismo placentario pueden variar dependiendo la edad gestacional y el desarrollo placentario. En el ultrasonido de primer trimestre el hallazgo de un saco gestacional de implantación baja y en cara anterior de útero, es sugestivo de acretismo placentario, incluso también es posible ver en este trimestre pérdida de la zona retroplacentaria. <sup>(30)</sup>

En una revisión sistemática de 23 estudios y 3,707 embarazos se observó una sensibilidad del 90.72% y especificidad del 96.94% en ultrasonido en escala de grises para diagnóstico de acretismo placentario. <sup>(23)</sup>

En una revisión sistemática de 84 estudios observacionales con una población de 1078 pacientes con diagnóstico de anomalías de inserción placentaria, se observó que los signos más frecuentes en acretismo fueron pérdida de la zona de interfase (62.1%), vasos confluentes (71.4%), en casos de placenta increta fueron pérdida de zona de interfase (84.6%) e hipervascularidad subplacentaria (60%), en casos de placenta percreta fueron la presencia de lagunas placentarias (82.4%) y la hipervascularidad subplacentaria (54.5%). En una revisión sistemática de 20 estudios observacionales en la que se evaluó la exactitud diagnóstica del ultrasonido para detectar anomalías de la invasión placentaria, mostró que el ultrasonido tiene una sensibilidad del 90.6%, 93%, 89.5% y 81.2 % para diagnóstico de acretismo, incretismo, acretismo/incretismo y percretismo respectivamente con una especificidad correspondiente de 97.1%, 98.4%, 94.7% y 98.9%.<sup>(3)</sup>

En un estudio realizado en Palermo Italia, entre enero del 2004 y abril del 2012 el cual incluía 187 pacientes con placenta previa y cirugía uterina previa, se encontró que los criterios ecográficos más eficaces para la detección de acretismo placentario fueron el espacio útero vesical libre anómalo y la hipervascularidad de la interfaz serosa-pared vesical uterina, con un valor predictivo negativo del 96,7% y 97% respectivamente. Se observó que la pérdida / irregularidad del área ecolúcida entre la placenta y el útero representa la mayoría de los falsos positivos y este criterio no debe utilizarse por sí solo para hacer un diagnóstico lo cual es respaldado por el valor predictivo positivo bajo; además se sugiere que la falta de pérdida / irregularidad del espacio libre puede ayudar a excluir el diagnóstico de acretismo placentario. Si se conserva el área ecolúcida entre



la placenta y el útero, especialmente en casos de placenta anterior baja, es poco probable que ocurra acretismo. Por lo tanto, se confirma que el espacio libre no debe usarse como un criterio diagnóstico único, sino que debe combinarse con otros criterios con mayor valor predictivo positivo. Se buscaron lagunas intraplacentarias mediante imágenes en escala de grises, la hipótesis de investigación fue determinar una relación entre el flujo turbulento intralacunar en el interior. En dicho estudio las lagunas placentarias tenían un valor predictivo positivo bajo y un valor predictivo negativo alto, mientras que otros autores han sospechado una fuerte relación entre lagunas placentarias múltiples de forma irregular y el acretismo. También se encontró que el adelgazamiento y/o la interrupción de la línea de la vejiga tenían una gran especificidad y valor predictivo positivo <sup>(16)</sup>.

En el estudio de placenta acreta por ultrasonido el abultamiento placentario se explica por la protuberancia de la placenta a través del miometrio normal, que progresivamente se adelgaza y se estrecha hacia los bordes del defecto, en los márgenes de la dehiscencia (pérdida de la zona clara sub placentaria y miometrio imperceptible en el área de la cicatriz) la placenta anormalmente localizada está cubierta por la serosa uterina extremadamente adelgazada. La pérdida del espacio libre retro placentario es un signo poco confiable, ya que puede ser creado artificialmente por la presión firme del transductor que obstruye el espacio vascular sub placentario en las placentas anteriores normales <sup>(27)</sup>

El miometrio imperceptible es una observación confiable en el espectro de placenta acreta, pero se debe al estiramiento y la dehiscencia del miometrio del segmento uterino inferior en el sitio de la cicatriz y no a la invasión. La interrupción de la pared de la vejiga y la interfaz anormal del útero-vejiga se pueden explicar por la formación de cicatrices y adherencias <sup>(27)</sup>

La hipervascularidad uterovesical en la imagen refleja la angiogénesis anormal aparente en la cirugía, incluidos los vasos entre la placenta y la serosa uterina o la pared de la vejiga <sup>(27)</sup>

La inducción de la neovascularización es un atributo placentario conocido. La vascularización anormal intraplacentaria o lagunas se describen con frecuencia como

signos del espectro de placenta acreta, pero también están presentes en muchos pacientes de bajo riesgo sin espectro de placenta acreta.

Phillips et al mostraron que se observaron lagunas placentarias en el 46% de una cohorte de bajo riesgo. En el mismo estudio, la hipervascularidad sub placentaria estaba presente en el 37% y la irregularidad de la pared de la vejiga posterior también estaba presente en el 37%<sup>(27)</sup>

La placenta normalmente se vuelve más heterogénea con la edad; esto se ha observado tanto en la ecografía como en la resonancia magnética. Como un signo independiente, es poco probable que la presencia de lagunas sea útil en la detección del espectro de placenta acreta. <sup>(27)</sup>

Respecto al ultrasonido Doppler color, se ha visto que puede brindar otros datos que sumados a los hallazgos por ultrasonido en escala de grises orientan más hacia anormales en la inserción placentaria, los datos agregados por doppler color son aumento en la vascularidad sub placentaria, interfase de la serosa vejiga-útero hipervascularizada, reportándose en un estudio reciente sensibilidad del 91% y especificidad del 97% para la identificación de acretismo placentario. <sup>(35)</sup>

Una revisión sistemática y un metanálisis de resonancia magnética para identificar la placentación invasiva mostraron una sensibilidad del 94,4%, una especificidad del 84%, una razón de probabilidad positiva de 5,91 y una razón de probabilidad negativa de 0,07. Según este estudio, la resonancia magnética también tuvo una gran precisión predictiva en la evaluación de la profundidad de la invasión y la topografía de la invasión utilizando una intensidad de señal heterogénea, interrupción focal del miometrio, capa vesical y bandas intraplacentarias oscuras en imágenes ponderadas en T2. <sup>(27, 30)</sup>

Cuando la invasión a otras estructuras es difícil de determinar por ultrasonido la resonancia magnética puede proporcionar una imagen más clara de la invasión placentaria. También puede utilizarse en casos de placenta previa/acreta posterior. Así como en el ultrasonido la experiencia en la interpretación del estudio afecta notablemente el resultado <sup>(30)</sup>

Sin embargo pese a que los hallazgos por ultrasonido para diagnóstico de acretismo placentario están bien descritos, se han examinado bases de datos en grandes estudios

incluyendo hospitales comunitarios y de referencia encontrando que actualmente la placenta acreta, increta y percreta no se diagnostica prenatalmente en la mitad de los casos <sup>(11)</sup>.

La Resonancia Magnética no está recomendada como estudio de rutina para el diagnóstico de placenta acreta sin embargo puede utilizarse cuando los hallazgos son inconclusos, en placentas previas posteriores y en placenta percreta. <sup>(30)</sup>

En un estudio observacional retrospectivo en el que se incluyeron 85 pacientes con alto riesgo de anomalías en la inserción placentaria se evaluó el valor diagnóstico de la cistoscopia y del ultrasonido en el diagnóstico prenatal de anomalías de la inserción placentaria, concluyó que la cistoscopia tiene una sensibilidad del 25%, 62.9% y 100% para el diagnóstico de placenta acreta, increta y percreta. Los hallazgos cistoscópicos con mayor frecuencia fueron: neovascularización (84%), abultamiento (71%) y pulsatilidad arterial en el área de neovascularización (54%). <sup>(3)</sup>

Respecto a los hallazgos transoperatorios en casos leves la placenta se encuentra adherida a miometrio y no llega a la serosa uterina; mientras que en casos severos de placenta acreta, ésta se encuentra unida a la serosa, pero siempre contenida en el útero, incluso por una muy delgada capa de serosa. En algunos casos la serosa puede ser reemplazada por tejido de cicatrización de una cirugía previa. <sup>(27)</sup>

Un factor importante para la morbilidad durante la cirugía de placenta acreta que no se captura en la clasificación patológica de placenta acreta es la enfermedad adhesiva.

En una revisión de 160 pacientes que se habían sometido a cesárea más de dos veces, el 43% desarrolló adherencias significativas después del primer parto por cesárea. Del 57% que no había desarrollado adherencias significativas después del primer parto por cesárea, el 37% tenía adherencias significativas en la tercera cirugía. <sup>(27)</sup>

## II. JUSTIFICACIÓN

En las últimas décadas se ha observado un aumento considerable en las anomalías en la inserción placentaria, siendo de 3 casos de acretismo placentario por cada 1000 partos,

esto debido al incremento indiscriminado del número de cesáreas que se realizan en nuestro país.

Las pacientes con anomalías en la inserción placentaria pueden sufrir múltiples complicaciones secundarias a hemorragia intraparto, por lo que es importante realizar el diagnóstico prenatal siendo el ultrasonido el gold estándar para realizarlo en comparación con otros estudios de imagen como la resonancia magnética.

Si se realiza diagnóstico prenatal de acretismo placentario se puede llevar a cabo la resolución programada del embarazo, con la preparación adecuada del equipo multidisciplinario para tratar de evitar las complicaciones causadas por hemorragia obstétrica.

Cuando una paciente tiene el diagnóstico de acretismo placentario se ve sometida a una situación de estrés, lo mismo que el médico tratante, por lo que es muy importante que tanto el médico que realiza el ultrasonido como el médico tratante conozcan los hallazgos ultrasonográficos para el diagnóstico de acretismo placentario.

En los últimos años en nuestro hospital ha incrementado de manera importante el ingreso de pacientes con diagnóstico de acretismo placentario por ultrasonido, llamando la atención que no corresponde con los hallazgos intraparto por lo que se decidió realizar este trabajo, con el fin de conocer los hallazgos ultrasonográficos de acretismo placentario para brindar a nuestras pacientes un diagnóstico más certero con el manejo correspondiente.

### **III. OBJETIVOS**

#### **III.2.1 Objetivo General**

Determinar la relación entre los hallazgos prenatales de acretismo placentario por ultrasonido en escala de grises con respecto a los hallazgos intraparto.

### **III.2.2 Objetivos Específicos**

1. Caracterizar los hallazgos ultrasonográficos que sugieren acretismo placentario.
2. Caracterizar los hallazgos intraparto que sugieren acretismo placentario.
3. Analizar la relación entre ultrasonido y los hallazgos intraparto para el diagnóstico de acretismo placentario.
4. Caracterizar a la población de estudio a partir de las variables socio demográficas y clínicas.

## **IV. PLANTEAMIENTO DEL PROBLEMA**

El diagnóstico prenatal de acretismo placentario es importante para poder llevar a cabo la resolución del embarazo de manera programada con la preparación adecuada del equipo multidisciplinario, siendo el ultrasonido en escala de grises el estudio de elección para realizar el diagnóstico. En el servicio de Ginecología y Obstetricia del Hospital General de Pachuca ingresan pacientes con diagnóstico ultrasonográfico de acretismo placentario el cual tiene una gran diferencia con los hallazgos intraparto.

La razón de este estudio es reafirmar que el ultrasonido es un estudio necesario para diagnóstico prenatal de acretismo placentario y el plan de tratamiento.

### **IV.1 PREGUNTA DE INVESTIGACION**

¿Cuál es relación entre los hallazgos prenatales de acretismo placentario por ultrasonido en escala de grises con respecto a los hallazgos intraparto?

### **IV.2 HIPÓTESIS**

A. Hipótesis de Investigación:

En el Hospital General de Pachuca en el servicio de Ginecología y Obstetricia existe relación menor del 50% de similitud entre los hallazgos prenatales de acretismo placentario por ultrasonido en escala de grises con respecto a los hallazgos intraparto de acuerdo a la literatura revisada <sup>(11)</sup>.

**B. Hipótesis Alterna 1:**

En el Hospital General de Pachuca en el servicio de Ginecología y Obstetricia existe relación del 50% de similitud entre los hallazgos prenatales de acretismo placentario por ultrasonido en escala de grises con respecto a los hallazgos intraparto de acuerdo a la literatura revisada <sup>(11)</sup>.

**C. Hipótesis Nula:**

En el Hospital General de Pachuca en el servicio de Ginecología y Obstetricia existe relación mayor del 50% de similitud entre los hallazgos prenatales de acretismo placentario por ultrasonido en escala de grises con respecto a los hallazgos intraparto de acuerdo a la literatura revisada <sup>(11)</sup>.

## **V. MATERIAL Y MÉTODOS**

### **V.1 DISEÑO DE INVESTIGACIÓN**

Se realizó de un estudio de diseño transversal, retrolectivo, analítico.

### **V.2 ANÁLISIS ESTADÍSTICO DE LA INFORMACIÓN**

Se realizó un análisis estadístico descriptivo a base de frecuencias y porcentajes en el caso de las variables cualitativas, así como medidas de tendencia central y de variación, en el caso de las variables cuantitativas

#### **Análisis bi-variado**

Para la comparación de los grupos de mujeres con diagnóstico de acretismo placentario por ultrasonido en escala de grises e intraparto se utilizaron pruebas de hipótesis, para la comparación de variables cualitativas, se utilizó Ji-cuadrada de Pearson, al 95% de confianza.

El análisis se llevó a cabo utilizando el paquete estadístico SPSS, versión 24, 2016.

Los resultados se presentan en gráficos, tablas y cuadros.

## **V. 3 UBICACIÓN ESPACIO-TIEMPO**

### **V.3.1 LUGAR**

A) Servicio de Ginecología y Obstetricia

Hospital General de Pachuca

B) Expediente clínico

Servicio de Ginecología y Obstetricia – Archivo Clínico.

### **V.3.2 TIEMPO**

Se revisaron expedientes de pacientes que fueron hospitalizadas para resolución del embarazo con diagnóstico prenatal de acretismo placentario y de pacientes con diagnóstico intraparto de acretismo placentario durante el periodo de enero del 2018 a diciembre del 2019.

### **V.3.3 PERSONA**

Expedientes de pacientes con diagnóstico de acretismo placentario por ultrasonido en escala de grises y diagnóstico intraparto de acretismo placentario que tuvieron resolución del embarazo en el Hospital General de Pachuca.

## **V.4 SELECCIÓN DE LA POBLACIÓN DE ESTUDIO.**

#### **V.4.1 Criterios de inclusión:**

1. Expedientes de pacientes que acudieron al Hospital General de Pachuca con diagnóstico de acretismo placentario por ultrasonido en escala de grises.
2. Cualquier edad.
3. Expedientes de pacientes cuya resolución del embarazo se realizó en Hospital General de Pachuca.

#### **V.4.2 Criterios de Exclusión:**

1. Expedientes de pacientes referidas que no hayan tenido resolución del embarazo en Hospital General de Pachuca.

#### **V.4.3 Criterios de Eliminación:**

1. Expedientes que no tengan descripción de hallazgos intraparto en la hoja de técnica quirúrgica.
2. Expedientes que no cuenten con ultrasonidos en escala de grises.

### **.V.5 DETERMINACIÓN DEL TAMAÑO DE LA MUESTRA Y LA TECNICA DEL MUESTREO.**

#### **V.5.1 Tamaño de la muestra.**

No se calculó tamaño de muestra, se trabajó con el censo del servicio de Ginecología de pacientes con diagnóstico de acretismo placentario durante el periodo de enero del 2018 a diciembre del 2019, encontrándose 113 expedientes.

#### **V.5.2 Muestreo**

No se realizó ya que se integró un censo a partir de los reportes del servicio de Ginecología de pacientes con diagnóstico de acretismo placentario durante el periodo de enero del 2018 a diciembre del 2019, siendo el número de 113 pacientes.

## **VI. MARCO TEORICO**



## DEFINICIÓN

Acretismo placentario o placenta acreta, es la inserción anormal de las vellosidades coriales en el miometrio, en ausencia de la decidua basal y de la banda fibrinoide de Nitabuch. <sup>(1,2)</sup>.

## CLASIFICACIÓN

De acuerdo al grado de invasión hay tres grados de acretismo placentario:

1. Placenta acreta: las vellosidades se insertan directamente en el miometrio por defecto en el desarrollo de la decidua.
2. Placenta increta: las vellosidades penetran hasta el interior del miometrio.
3. Placenta percreta: las vellosidades alcanzan la serosa peritoneal o penetran en la cavidad abdominal e invaden órganos vecinos
  - a. Limitada a serosa.
  - b. Con afectación de la vejiga urinaria.
  - c. Con invasión de otros órganos/tejidos pélvicos <sup>(2,6,36)</sup>.

De acuerdo al grado de extensión se clasifica:

1. Focal. Involucra un lóbulo de la placenta.
2. Parcial. Involucra por lo menos dos lóbulos.
3. Total. Involucra todos los lóbulos de la superficie placentaria. <sup>(6)</sup>

## FISIOPATOLOGÍA

La placenta se forma por interacciones celulares maternas y fetales trofoblásticas. La interacción placentaria con el endometrio inicia con la implantación, el trofoblasto invade las venas y el estroma de los tejidos maternos permitiendo a la placenta crecer dentro de la cavidad uterina. La capa fibrinoide de Nitabuch se sitúa entre la placenta y los tejidos uterinos, esta capa amorfa constituida de matriz eosinofílica contiene proteínas celulares, trofoblásticas y fibrina. Sin una capa de Nitabuch normal, el trofoblasto vellosos penetra directamente el miometrio materno. Se ha descrito que las células natural killer deciduales, células que regulan la invasión trofoblástica, se encuentran disminuidas.

También las cicatrices uterinas previas pueden disminuir la cantidad de oxígeno a nivel endometrial condicionando una placentación anormal secundaria a una invasión trofoblástica excesiva. <sup>(6)</sup>

## ETIOLOGÍA

No es bien conocida, podría ser consecuencia de un fallo en la decidualización, un defecto primario del trofoblasto que desemboca en una excesiva invasión del miometrio <sup>(2, 23)</sup>.

Se ha descrito asociación entre daño endometrial y alteraciones durante la cicatrización uterina que pueden ocurrir durante la instrumentación uterina (legrado) o durante la cicatrización uterina, se ha establecido una relación directamente proporcional entre el número de cesáreas y el riesgo para placenta previa y acretismo <sup>(3)</sup>.

## FACTORES DE RIESGO

El principal factor de riesgo es la presencia de placenta previa, asentada sobre una cicatriz uterina (siendo la cesárea previa la más habitual). La frecuencia de acretismo placentario aumenta con el número de cesáreas previas <sup>(2,3,6,23)</sup>.

Cesáreas	Placenta previa (%)	No placenta previa (%)
<b>Primera</b>	3.3	0.03
<b>Segunda</b>	11	0.2
<b>Tercera</b>	40	0.1
<b>Cuarta</b>	61	0.8
<b>Quinta</b>	67	0.8
<b>Sexta o más</b>	67	4.7

Tabla 1. Frecuencia de acretismo placentario en función del número de cesáreas y de la presencia o ausencia de placenta previa <sup>(2)</sup>

Otros factores de riesgo son:

Edad materna superior a los 35 años, multiparidad, defectos endometriales (síndrome de Asherman), miomas submucosos, embarazo múltiple, reproducción asistida, tabaquismo (2,3,5,23).

## **CUADRO CLÍNICO**

El acretismo placentario es asintomático, excepto si se asocia con placenta previa, siendo en este caso la hemorragia. Si no hay placenta previa, la primera manifestación clínica del acretismo placentario aparece en el periodo del alumbramiento, en el que se detectará la falta de cotiledones durante la revisión placentaria (acretismo parcial) o la ausencia de desprendimiento de la placenta (acretismo total). (3,6)

## **DIAGNÓSTICO ANTEPARTO**

Se deben identificar factores de riesgo prenatales, el diagnóstico prenatal es de gran utilidad ya que permite estar preparados y considerar las diferentes alternativas de tratamiento. Para el diagnóstico anteparto se dispone de pruebas de imagen como la ecografía y resonancia magnética, ambas nos permiten tener criterios de sospecha. (3)

El momento para realizar el diagnóstico es a partir de la ecografía de la semana 20, cuando se realiza el diagnóstico de placenta previa en una gestante con antecedente de cesárea previa, o cuando hay signos ecográficos de sospecha de placenta acreta, el ultrasonido de la semana 32 a 34 permite un diagnóstico más certero (3)

## **ECOGRAFIA**

El diagnóstico se basa en los hallazgos ecográficos, tanto por vía abdominal como vaginal, la ecografía presenta una sensibilidad del 77-93%, especificidad del 71-97%, valor predictivo positivo del 65-88% y valor predictivo negativo del 92-98%. (3,6)

Hallazgos ecográficos de ultrasonido vaginal:

1. Pérdida del espacio anecoico retroplacentario. Cuando no se observa normal el área lineal hipocogénica entre la placenta y la pared del útero en ultrasonido en escala de grises.
2. Anomalías en la interfase miometrio-vejiga con interrupción de la pared posterior de la vejiga. El miometrio y la vejiga se observan unidos.
3. Lagunas placentarias o lagos venosos, que son espacios anecoicos intraplacentarios adyacentes a la pared uterina y que corresponden a un drenaje venoso anómalo por una vascularización arterial anormal, dan una imagen clásica en “queso suizo”.
4. Espesor del miometrio retroplacentario < 1 mm.
5. Masa exofítica hacia vejiga en casos de placenta percorta <sup>(3,23)</sup>

La pérdida del espacio anecoico retroplacentario tiene la mayor sensibilidad (68%), seguida de lagunas vasculares (56%), disminución del grosor del miometrio (48%) y la interrupción de la interfase posterior entre la pared de la vejiga y el útero junto con aumento de la vascularidad en la interfaz uterina entre la serosa uterina y la pared de la vejiga (24%) <sup>(21)</sup>.

Otros estudios indican que la visualización y el número de lagunas tienen la mayor sensibilidad en el diagnóstico de invasión (78-93%) seguido de la pérdida del espacio retroplacentario (57%) y la interrupción de la interfaz posterior vejiga-pared uterina (21%).

Tener en cuenta que la pérdida del espacio anecoico retroplacentario se ve a menudo en embarazos normales y no se considera un hallazgo útil cuando se observa solo. Sin embargo, es uno de los hallazgos más obvios en la evaluación de cribado y debería propiciar una evaluación detallada de otros marcadores de ultrasonido. También se afirma que la vasculatura uteroplacentaria caótica se puede encontrar en la placenta previa no invasiva porque la placenta previa también se asocia con un aumento de la vascularización <sup>(21)</sup>.

Ecografía Doppler: Cuando se agrega la sensibilidad es del 91-100% y la especificidad del 85-92% con un valor predictivo positivo de 88%. Puede añadir otros signos diagnósticos que aumentan la capacidad diagnóstica los cuales son:

1. Lagunas vasculares con flujo turbulento (pico sistólico máximo >15 cm/s).
2. Hipervascularización en la interfase miometrio-vejiga.
3. Dilataciones vasculares periféricas subplacentarias. (3,23)

## **RESONANCIA MAGNETICA**

Indicada en casos en los que la ecografía es muy sospechosa de placenta acreta, pero no lo suficiente como para confirmar el diagnóstico, también cuando se sospecha de una placenta percreta y se necesita buena definición de la extensión a los órganos vecinos. Tiene una sensibilidad de 77-88% y una especificidad de 96-100%, es muy útil en casos en que la placenta esté ubicada en la cara posterior y la ecografía no sea concluyente. Los hallazgos por resonancia son los siguientes:

1. Bandas intraplacentarias de baja intensidad en T2.
2. Señal de intensidad heterogénea en la placenta.
3. Engrosamiento uterino por efecto masa de la placenta.
4. Interrupción focal de la pared miometrial.
5. Adelgazamiento miometrial, con una anchura < 1 mm en lugar de implantación de la placenta.
6. Vejiga en tienda de campaña.
7. Invasión de tejido placentario fuera del útero (2,6,23)

## **CISTOSCOPIA**

Estudio que se puede realizar en pacientes con diagnóstico de acretismo placentario con sospecha de percretismo para confirmar el diagnóstico y establecer el grado de invasión placentaria; los hallazgos con mayor frecuencia son neovascularización, abultamiento, pulsatilidad arterial en el área de neovascularización. (2)

## **DIAGNÓSTICO INTRAPARTO**

Durante el alumbramiento no hay expulsión espontánea de la placenta y cuando se intenta alumbramiento manual aparece la imposibilidad de extracción o se extrae solo de

manera parcial, con signos de desgarro en los cotiledones o en el útero y aparición de hemorragia masiva.

Criterios para diagnóstico intraparto:

1. Ausencia de plano de clivaje entre la placenta y el miometrio.
2. Imposibilidad de una extracción manual completa de la placenta.
3. Sangrado importante en el sitio de inserción placentaria después de una extracción forzada.
4. Ausencia de decidua o presencia de fibras musculares en contacto con las vellosidades placentarias. <sup>(3)</sup>

## **PREPARACIÓN PARA EL PARTO**

Prevenir y tratar la anemia durante la etapa prenatal; se recomienda el hierro oral suplementario, incluso en algunas pacientes en específico el uso de eritropoyetina o hierro parenteral. <sup>(25)</sup> Administración de un esquema de corticoesteroides para la madurez pulmonar entre la semana 24 a 34 de gestación. No se recomienda la administración de tocolíticos con la finalidad de prolongar la gestación, si se llegan a utilizar debe ser solo durante 48 horas, tiempo para administrar esquema de madurez pulmonar. Programar el nacimiento entre la semana 36 a 37 de gestación en pacientes sin factores de riesgo o comorbilidades asociadas. Programar el nacimiento entre la semana 34 a 36 en pacientes con diagnóstico de placenta previa o de inserción baja y antecedente de haber presentado uno o más episodios de sangrado transvaginal o presencia de factores de riesgo para nacimiento pretermino. En la consulta preoperatoria debe de ser valorada por anestesiólogo. <sup>(25)</sup>

Se deben atender en centros clínicos con soporte multidisciplinario y disponibilidad de grandes cantidades de sangre y derivados. La unidad capacitada para la resolución del embarazo debe de contar con lo siguiente:

1. Planificación de la intervención por un equipo multidisciplinario.
2. Obstetra experto presente en la intervención.
3. Anestesiista experto presente en la intervención.

4. Banco de sangre disponible.
5. Disponibilidad de unidad de cuidados intensivos.
6. Información y consentimiento para las posibles opciones terapéuticas <sup>(2,5)</sup>.

## **MANEJO INTRAOPERATORIO**

Las cirugías por placenta acreta son prolongadas, en publicaciones recientes se han reportado tiempos quirúrgicos de 2 a 3 horas. La cesárea se debe realizar por médico capacitado y considerar la incisión media infra umbilical y evitar incidir la placenta durante el momento de la histerotomía y extracción del recién nacido. Si ya se ha planeado histerectomía la placenta se queda en su sitio posterior al pinzamiento y corte del cordón umbilical, se realiza el cierre del útero para evitar que siga sangrando y se procede a la histerectomía. En caso de hemorragia obstétrica a pesar del uso de uterotónicos, se recomienda el uso de balones intrauterinos o técnicas quirúrgicas conservadoras para el control de hemorragia como ligadura de arterias uterinas hipogastricas o suturas compresivas. <sup>(2,3,25)</sup>

Se ha observado que la dificultad de la cesárea-histerectomía, la posibilidad de daño a los órganos que rodean el útero, la duración del curso quirúrgico y la probabilidad de hemorragia masiva no están relacionados con la profundidad de la invasión placentaria per se. En cambio, la morbilidad y la dificultad están relacionadas con 1) la integridad del miometrio en el área de unión placentaria (es decir, el grado de dehiscencia de la cicatriz uterina); 2) el grado y la ubicación de las adherencias pélvicas, que impiden el acceso seguro a los planos de disección avascular; y 3) la extensión de la vasculatura anormal alrededor de los planos de histerectomía. <sup>(27)</sup>

En pacientes que tienen paridad satisfecha y en casos de hemorragia masiva el tratamiento definitivo es histerectomía tras cesárea, no se contempla el tratamiento conservador <sup>(2,5)</sup>.

En cuanto a la técnica quirúrgica, se puede realizar incisión Pfannenstiel, sin embargo la laparatomía media resulta recomendable para poder mejorar la visualización del campo quirúrgico; es recomendable evitar la lesión de la placenta durante la entrada a la cavidad uterina, alejando la incisión uterina del lecho placentario; tras el nacimiento del feto, en

casos de baja sospecha de acretismo placentario y deseo de más descendencia, es aceptable esperar al alumbramiento espontáneo de la placenta o realizar maniobras que faciliten el desprendimiento. Si el diagnóstico está confirmado y se ha planificado una histerectomía, la placenta se deja in situ y se sutura la histerotomía para disminuir el sangrado <sup>(2)</sup>.

## **TRATAMIENTO CONSERVADOR**

Es una posible opción, planteada en los últimos años, consiste en dejar la placenta in situ con el objetivo de conservar el útero y evitar lesiones de órganos vecinos o la aparición de sangrados masivos. Esta indicado en pacientes que quieren conservar su fertilidad, en algunos casos de placenta percreta con invasión de órganos vecinos <sup>(2,5)</sup>.

## **COMPLICACIONES**

La hemorragia al momento del nacimiento es la principal complicación. La hemorragia masiva puede causar coagulopatía por consumo, falla renal, síndrome de distrés respiratorio agudo, necesidad de reintervención y muerte. El 66% de las pacientes pierde 2000 ml de sangre, 55% requiere transfusiones y el 21% requiere más de 5 unidades de sangre <sup>(6)</sup>.

Dentro de las complicaciones descritas por histerectomía obstétrica se encuentran infección, lesión vesical, lesión ureteral, necesidad de reintervención, desequilibrio hidroelectrolítico, síndrome de Sheehan y muerte materna <sup>(6)</sup>.

## **VII. ASPECTOS ÉTICOS**



Según el Reglamento de la Ley General de Salud en Materia de Investigación para la Salud, Artículo N° 17 (anexo 2), esta Investigación se clasifica como investigación sin riesgo. No se utilizó consentimiento informado, ya que se trabajó con expedientes.

## VIII. RECURSOS HUMANOS, FÍSICOS Y FINANCIEROS

**Recursos Humanos:** M. C Erika Guadalupe Gutiérrez Méndez – Médico Residente de la Especialidad de Ginecología y Obstetricia del Hospital General de Pachuca – tiempo completo.

Dr. Miguel Ángel Godínez Martínez – Especialista en Ginecología y Obstetricia, Hospital General de Pachuca, Asesor clínico.

Dra. en DPH. Rosario Barrera Gálvez – UAEH, Asesor metodológico.

**Recursos Físicos:** Computadora portátil para recopilación de datos, formatos de captura de datos, lapiceros tinta negra, expediente clínico.

**Recursos Financieros:** Todos los gastos de la presente investigación son cubiertos por el investigador principal.

Recuperación bibliográfica, compra de libros e impresiones \$ 1,500.00

Útiles de oficina y tecnología (internet, otros) \$ 500.00

**Total \$ 2,000.00**

## IX. RESULTADOS

Se incluyeron 113 expedientes de los cuales se excluyeron 4 que no tuvieron resolución del embarazo en Hospital General de Pachuca y 3 que no contaban con ultrasonido en escala de grises, quedando un total de 106 expedientes de pacientes con edad promedio de 29.16 +/- 6.02 años, con edad mínima de 16 años y máxima de 44 años. La estratificación del grupo etario mostró una mayor frecuencia en mujeres de 31 a 35 años (n=33; 31.1%), seguido de 26 a 30 años (n=27; 25.5%) (Tabla 1).

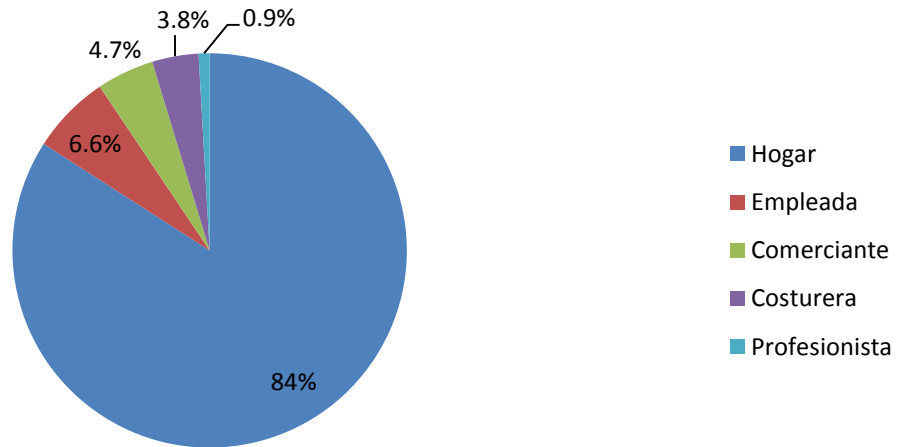
<b>Tabla I. Características antropométricas y socioculturales de mujeres con diagnóstico de acretismo placentario en el Hospital General de Pachuca durante el periodo de enero 2018 a diciembre 2019 (n=106)</b>		
<b>Variable</b>	<b>Frecuencia</b>	<b>Porcentaje (%)</b>
<b>Grupo de edad</b>		
15 a 20 años	11	10.4
21 a 25 años	20	18.9
26 a 30 años	27	25.5
31 a 35 años	33	31.1
≥36 años	15	14.1
<b>Ocupación</b>		
Hogar	89	84
Empleada	7	6.5
Comerciante	5	4.7
Costurera	4	3.8
Profesionista	1	0.9
<b>Escolaridad</b>		
Primaria	6	5.7
Secundaria	57	53.8
Bachillerato	31	29.2
Licenciatura	12	11.3
<b>Estado civil</b>		
Casada	30	28.3
Soltera	9	8.5
Viuda	1	0.9
Unión libre	66	62.3

FUENTE: Expediente clínico

En el análisis de las características socioculturales encontramos que el 84% de la población de estudio se dedicaba al hogar, el 6.5% empleada y el 4.7% comerciante (Gráfico 1). La mayoría de las pacientes tenía como nivel máximo de estudios la

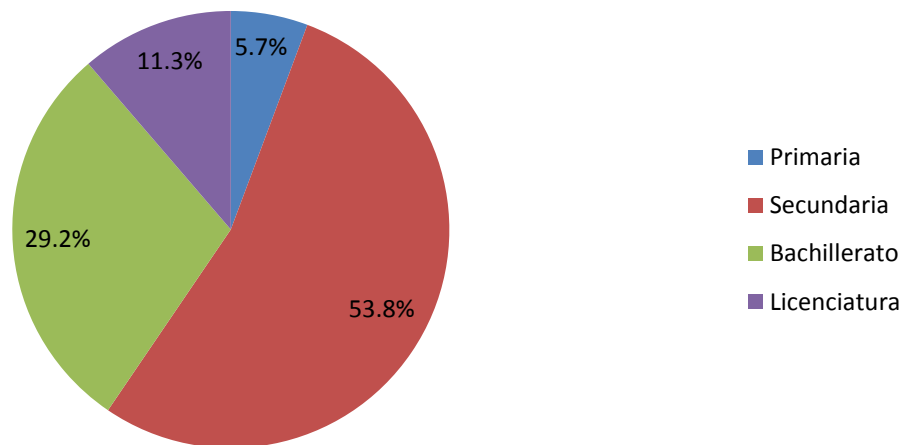
educación secundaria 53.8% (Gráfico 2). En cuanto a estado civil se obtuvo una frecuencia de 62.3% unión libre, 28.3% casada, 8.5% soltera y 0.9% viuda (Gráfico 3).

**Gráfico I. Ocupación de mujeres con diagnóstico de acretismo placentario en el Hospital General de Pachuca durante el periodo de enero 2018 a diciembre 2019 (n=106)**



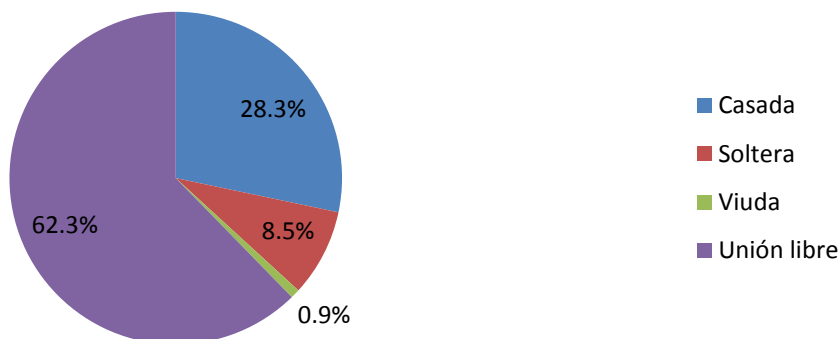
Fuente: Expediente Clínico

**Gráfico 2. Escolaridad de mujeres con diagnóstico de acretismo placentario en el Hospital General de Pachuca durante el periodo de enero 2018 a diciembre 2019 (n=106)**



Fuente: Expediente Clínico

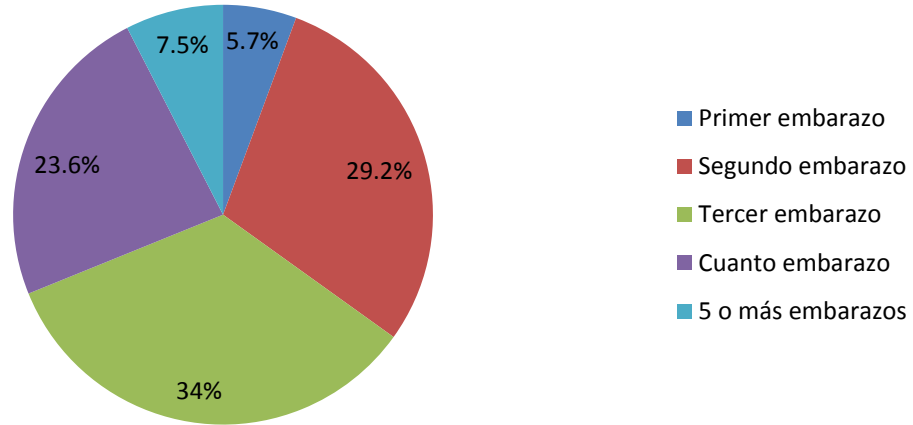
**Gráfico 3. Estado civil de mujeres con diagnóstico de acretismo placentario en el Hospital General de Pachuca durante el periodo de enero 2018 a diciembre 2019 (n=106)**



Fuente: Expediente clínico

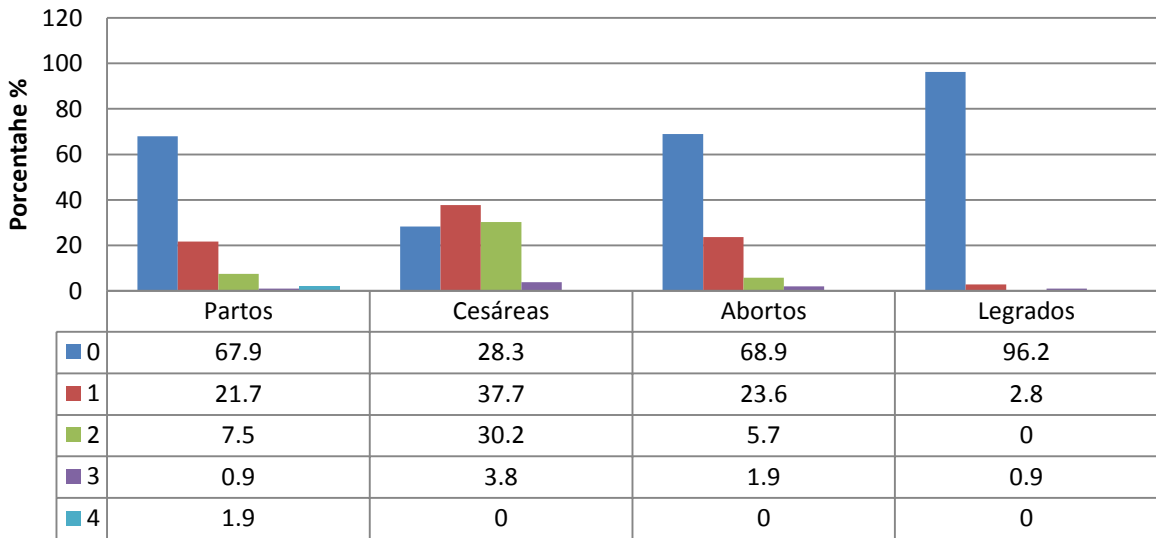
Por otro lado, en el análisis de las variables obstétricas encontramos que la mayoría de las pacientes con diagnóstico de acretismo placentario eran multigestas cursando el 33.96% su tercer embarazo, el 29.4% su segundo embarazo y el 23.58% su cuarto embarazo (Gráfico 4). Contando con una cesárea previa el 37.73% y con 2 cesáreas previas el 30.18% (Gráfico 5). Con antecedente de 1 parto el 21.69% y dos partos el 7.54% (Gráfico 5). Un legrado el 2.83% (Gráfico 5) y un aborto el 23.58% (Gráfico 5).

**Gráfico 4. Número de gestas de mujeres con diagnóstico de acretismo placentario en el Hospital General de Pachuca durante el periodo de enero 2018 a diciembre 2019 (n=106)**



Fuente: Expediente clínico

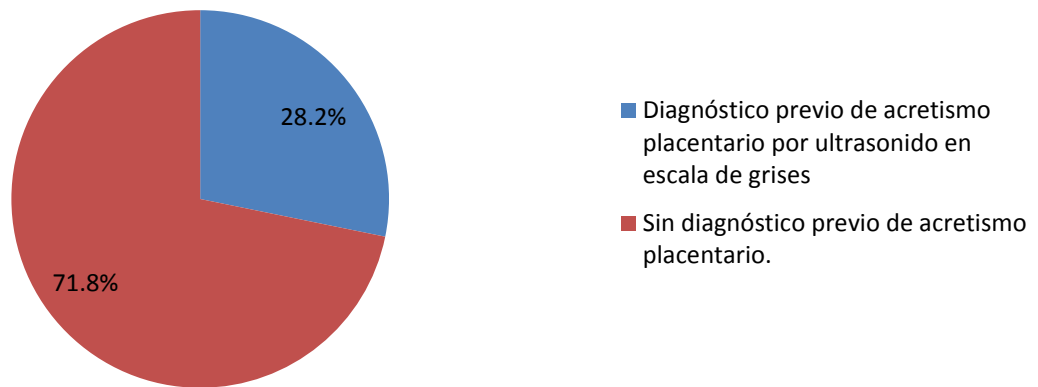
**Gráfico 5. Antecedentes obstétricos de mujeres con diagnóstico de acretismo placentario en el Hospital General de Pachuca durante el periodo de enero 2018 a diciembre 2019 (n=106)**



Fuente: Expediente clínico

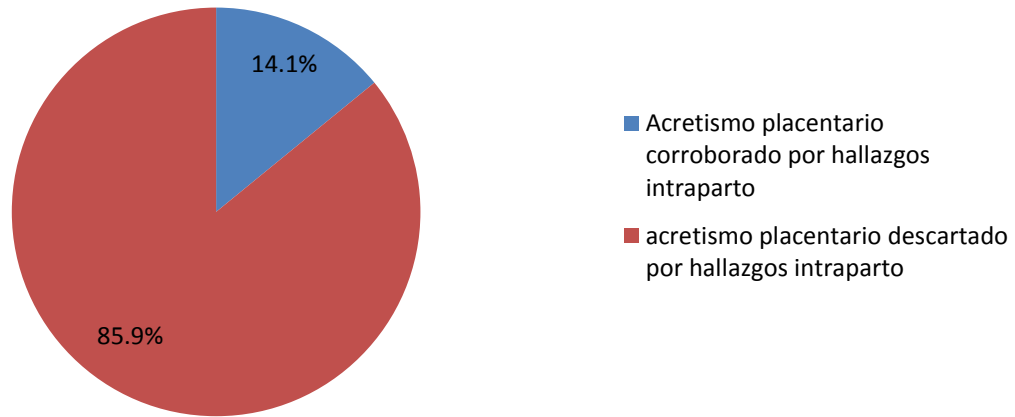
En el estudio se encontró que de las 106 pacientes incluidas 39 tuvieron diagnóstico de acretismo placentario intraparto de las cuales solo el 28.2% tenían diagnóstico de acretismo placentario por ultrasonido en escala de grises (Gráfico 6). Mientras que de las 78 que tenían diagnóstico de acretismo placentario por ultrasonido en escala de grises sólo en el 14.1% se corroboró el diagnóstico intraparto y en el 85.9% se descartó acretismo (Gráfico 7).

**Gráfico 6. Pacientes con diagnóstico de acretismo placentario por hallazgos intraparto en el Hospital General de Pachuca durante el periodo de enero 2018 a diciembre 2019 (n=39)**



Fuente: Expediente clínico

**Gráfico 7. Pacientes con diagnóstico de acretismo placentario por ultrasonido en escala de grises en el Hospital General de Pachuca durante el periodo de enero 2018 a diciembre 2019 (n=78)**



Fuente: Expediente clínico

Respecto a los hallazgos por ultrasonido en escala de grises en los 78 expedientes que contaban con diagnóstico de acretismo placentario se encontró que el hallazgo más frecuente para diagnóstico de acretismo placentario fue la pérdida del espacio anecoico retroplacentario con un 66.7%, seguido de lagos venosos y espesor del miometrio retroplacentario menor a 1 mm con 20.5% (Tabla 2). También se graficó el número de hallazgos con los que se hacía diagnóstico de acretismo placentario siendo más frecuente el diagnóstico con un solo hallazgo con el 60.2% seguido de 2 hallazgos con 14.1% (Gráfico 8).

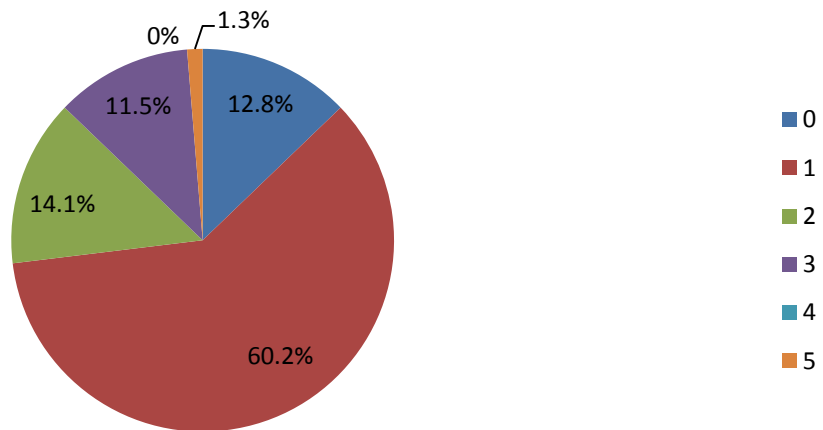
**Tabla 2. Hallazgos por ultrasonido en escala de grises en pacientes con diagnóstico de acretismo placentario en el Hospital General de Pachuca durante el periodo de enero 2018 a diciembre 2019 (n=78)**

Hallazgo	Frecuencia	Porcentaje
<b>Placenta previa</b>		
Si	15	19.2
No	63	80.8
<b>Pérdida del espacio anecoico retroplacentario</b>		

Si	52	66.7
No	13	16.67
No se reporta	13	16.67
<b>Anomalías en la interfase miometrio-vejiga con interrupción de la pared posterior de la vejiga</b>		
Si	1	1.3
No	22	28.2
No se reporta	55	70.5
<b>Lagunas placentarias o lagos venosos</b>		
Si	16	20.5
No	20	25.6
No se reporta	42	53.8
<b>Espesor del miometrio retroplacentario</b>		
Menor a 1 mm	16	20.5
2 mm o más	29	37.1
No se reporta	33	42.3

Fuente: Expediente clínico

**Gráfico 8. Número de hallazgos necesarios para diagnóstico de acretismo placentario por ultrasonido en escala de grises en pacientes del Hospital General de Pachuca durante el periodo de enero 2018 a diciembre 2019 (n=78)**



Fuente: Expediente clínico

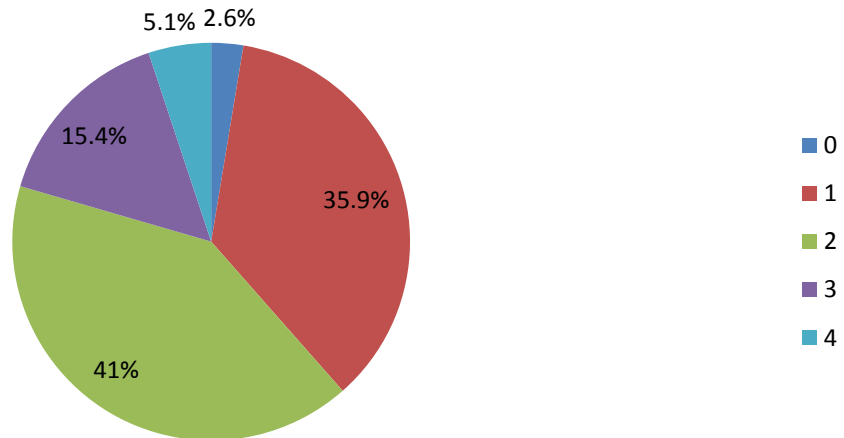


Respecto a los 39 expedientes que contaban con diagnóstico de acretismo placentario intraparto se encontró que el hallazgo más frecuente fue Imposibilidad de extracción manual completa de la placenta con 59%, seguido de red vascular visible en miometrio, signo de medusa con 38.5% (Tabla 3). También se graficó el número de hallazgos con los que se hacía diagnóstico de acretismo placentario siendo más frecuente el diagnóstico con dos hallazgos con el 41%% seguido de un hallazgo con 35.9% (Gráfico 9).

<b>Tabla 3. Hallazgos en pacientes con diagnóstico de acretismo placentario intraparto en el Hospital General de Pachuca durante el periodo de enero 2018 a diciembre 2019 (n=78)</b>		
<b>Hallazgo</b>	<b>Frecuencia</b>	<b>Porcentaje</b>
<b>Ausencia de plano de clivaje entre placenta y miometrio</b>		
Si	8	20.5
No	31	79.5
<b>Imposibilidad de extracción manual completa de la placenta</b>		
Si	23	59
No	16	41
<b>Sangrado importante en el sitio de inserción placentaria después de una extracción forzada</b>		
Si	26	66.7
No	13	33.3
<b>Red vascular visible en miometrio, signo de medusa</b>		
Si	15	38.5
No	24	61.5

Fuente. Expediente clínico

**Gráfico 9. Número de hallazgos necesarios para diagnóstico de acretismo placentario intraparto en pacientes del Hospital General de Pachuca durante el periodo de enero 2018 a diciembre 2019 (n=39)**



Fuente. Expediente clínico

## X. DISCUSIÓN

Los resultados de este estudio mostraron que de acuerdo a Prabhker <sup>2</sup> el acretismo placentario se presenta con mayor frecuencia en pacientes multigestas ya que el 33.96% de las pacientes de este estudio se encontraban cursando su tercer embarazo, se corrobora también la importancia de los antecedentes obstétricos y que el daño al endometrio y cicatrices previas son un factor de riesgo importante para el desarrollo de acretismo placentario ya que el 37.73% de las pacientes de este estudio tenían antecedente de una cesárea previa. Respecto a la edad de las pacientes se corrobora lo que dice Wortman<sup>7</sup> que el riesgo de acretismo placentario incrementa de manera paralela a la edad de las pacientes, así pues en el estudio se encontró que el 31.13% de las pacientes tenían entre 31 y 35 años siendo únicamente el 10.37% en pacientes entre 15 y 20 años.

Respecto a los hallazgos por ultrasonido en escala de grises para diagnóstico de acretismo placentario no hay similitud a la bibliografía reportada por Vintzileos <sup>12</sup> ya que se encontró que en un alto porcentaje de los ultrasonidos de este estudio, se omiten los hallazgos correspondientes al diagnóstico de acretismo.

Según los hallazgos intraparto se corrobora lo que dice Guadarrama <sup>6</sup> encontrando en el 59% de las pacientes imposibilidad manual de extracción completa de la placenta, siendo este el hallazgo más común para el diagnóstico intraparto de acretismo placentario.

Relacionando el diagnóstico de acretismo placentario intraparto con el diagnóstico previo por ultrasonido en escala de grises se corrobora lo que dice Fitzpatrick <sup>11</sup> que en hospitales comunitarios o de referencia existe un problema de detección antenatal de acretismo placentario ya que en este estudio de las pacientes con acretismo placentario intraparto solo el solo el 26.41% tenían diagnóstico prenatal por ultrasonido en escala de grises.

## **XI. CONCLUSIONES**

Los resultados de este estudio mostraron que los factores de riesgo más importantes para diagnóstico de acretismo placentario son multiparidad, edad materna avanzada y antecedente de cesárea previa.

Se encontró que de las pacientes que ingresaron al Hospital General de Pachuca para resolución del embarazo con diagnóstico de acretismo placentario por ultrasonido en escala de grises solo en el 14.10% se corroboró el diagnóstico por hallazgos intraparto. Y que de las pacientes a las que se les realizó diagnóstico de acretismo placentario intraparto solo el 28.20% tenían diagnóstico previo por ultrasonido en escala de grises, siendo entonces muy baja la relación entre el diagnóstico por ultrasonido en escala de grises y el diagnóstico intraparto.

Por lo tanto se corroboró la hipótesis de que en el Hospital General de Pachuca en el servicio de Ginecología y Obstetricia existe relación menor del 50% de similitud entre los

hallazgos prenatales de acretismo placentario por ultrasonido en escala de grises con respecto a los hallazgos intraparto

## **XII. RECOMENDACIONES**

Se recomienda para un mejor complemento del estudio realizar correlación de los hallazgos por ultrasonido e intraparto con estudio histopatológico para lograr identificar a las pacientes con diagnóstico definitivo de acretismo placentario

Se recomienda que en un estudio posterior se identifique dónde se realizan los ultrasonidos ya que si son ultrasonidos realizados dentro del Hospital General de Pachuca se podrían tomar medidas estratégicas para corregir los hallazgos.

También se recomienda que quien realice los ultrasonidos en escala de grises conozca los hallazgos que sugieren diagnóstico de acretismo placentario los cuales deben buscarse intencionadamente y estar descritos en todos los reportes de pacientes con sospecha de acretismo placentario

### **XIII. BIBLIOGRAFIA**

1. Cunningham FG, Leveno KJ, Bloom SL, Spong CY, Dashe JS, Hoffman BL, Casey BM, Sheffield JS, Williams obstetricia. 24<sup>a</sup> ed. Mexico D.F:McGraw Hill; 2015.
2. Acretismo placentario: Protocolos Asistenciales en Obsetricia. Sociedad Española de Ginecología y Obstetricia. 2012; 285-298.
3. Guía de Práctica Clínica, Diagnóstico y Manejo de Anomalías en la Inserción Placentaria y Vasa Previa, Catálogo de Guías de Práctica Clínica, IMSS-589-19, actualización 2019. [www.imss.gob.mx/sites/all/statics/guiasclinicas/589GER](http://www.imss.gob.mx/sites/all/statics/guiasclinicas/589GER).
4. Prabhaker RK, Belogolovkin V, Yankowitz J, Spinnato J. Abnormal Placentation: Evidence-Based Diagnosis and Management of Placenta Previa, Placenta Accreta, and Vasa Previa. *Obstet Gynecol Surv.* 2012;67 (8):503-519.
5. Placenta Accreta: a committee opinión. Comité de Práctica Obstétrica del Colegio Americano de Obstetras y Gineccólogos. 2012; 529:207-211.
6. Guadarrama SF, Batiza RV, Zamora ER, Lozada SN. Obstetricia y temas selectos de medicina materno-fetal. 1<sup>a</sup> ed. México: Instituto Nacional de Perinatología; 2020.
7. Wortman AC, Alexander JM. Placenta Accreta, Increta and Percreta. *Obstet Gynecol Clin.* 2013;40:137-154.
8. Noguera SM, Karchmer KS, Rabadan MC, Antonio SP. Acretismo placentario, un problema en aumento. El diagnóstico oportuno como éxito del tratamiento. *Ginecol Obstet Mex* 2013;81:99-104.
9. Pacheco LD, Gei AF. Controversies in the Management of Placenta Accreta. *Obstet Gynecol Clin.* 2011;38:313-322.
10. Maroto A, Costa J, Morillas B, Grimau M, Cos R, Corona M. Tratamiento conservador del acretismo placentario. *Prog Obstet Ginecol.* 2012;55(8):393-398.
11. Fitzpatrick KE, Sellers S, Spark P, Kurinczuk JJ, Brocklehurst P, Knight M. The management and outcomes of placenta accreta, increta, and percreta in the UK: a population-based descriptive study. *BJOG.* 2014;121(1):62-71.
12. Vintzileos AM, Ananth CV, Smulian JC. Using ultrasound in the clinical management of placental implantation abnormalities. *Am J Obstet Gynecol.* 2015. S70-S77.

13. Allen BC, Leyendecker JR. Placental Evaluation with Magnetic Resonance. *Radiol Clin.* 2013;51:955-966.
14. Jauniaux E, Collins SL, Jurkovic D, Burton GJ. Accreta placentation: a systematic review of prenatal ultrasound imaging and grading of villous invasiveness. *Am J Obstet Gynecol.* 2016:1-10.
15. Gouhar GK, Sadek SM, Siam S, Ahmad RA. Role of transperineal sonography in diagnosis of placenta previa/accreta: A prospective study. *The Egyptian Journal of Radiology and Nuclear Medicine.* 2012; 43:637-645.
16. Cali G, Giambanco L, Puccio G, Forlani F. Morbidly adherent placenta: evaluation of ultrasound diagnostic criteria and differentiation of placenta accreta from percreta. *Ultrasound Obstet Gynecol.* 2013; 41:406-412.
17. Chalubinski KM, Pils S, Klein K, Seemann R, Speiser P, Langer M. Prenatal sonography can predict degree of placental invasion. *Ultrasound Obstet Gynecol.* 2013; 42: 518-524.
18. Zhou J, Li J, Yan P, Ye YH, Peng W, Wang S. Maternal plasma levels of cell-free B-HCG mRNA as a prenatal diagnostic indicator of placenta accrete. *Elsevier.* 2014;35:691-695.
19. Wright JD, Paz SP, Herzog TJ, Shah M, Bonanno C, Lewin SN et al. Predictors of massive blood loss in women with placenta accreta. *Am J Obstet Gynecol.* 2011;205(38)1-6.
20. Saraví PG, Patiño NK, Juana ML, Mariano J, Reyna E, Tizzano R. La ecografía Doppler en la detección de invasión vesical en la placenta percreta: nuestra experiencia. *Rev Argent Radiol.* 2014; 78(3):149-155.
21. Hashem LB, Salem DS, Hamed ST, Hussein AM. Role of MRI versus ultrasound in the assessment of placental abnormalities and diseases. *The Egyptian Journal of Radiology and Nuclear Medicine.* 2016; 47:641-658.
22. Shweel MA, Amenn NF, Ibrahiem MA, Kotib A. Placenta accreta in women with prior uterine surgery: Diagnostic accuracy of Doppler ultrasonography and MRI. *The Egyptian Journal of Radiology and Nuclear Medicine.* 2012;43:473-480.
23. Placenta Accreta Spectrum: a obstetric care consensus of The American College of Obstetricians and Gynecologists. 2018; 529 (6):e259-e275.

24. Heller DS. Placenta Accreta and Percreta. *Surgical Pathology*. 2013;6:181-197.
25. Belfort MA. Placenta accreta. Publications Committee, Society for Maternal-Fetal Medicine. *Am J Obstet Gynecol* 2010:430-439.
26. Placenta Praevia, Placenta Praevia Accreta and Vasa Praevia: Diagnosis and Management. Green-top Guideline No.27. Royal College of Obstetricians and Gynaecologists. 2011:1-26.
27. Einerson BD, Comstock J, Silver RM, Branch DW, Woodward PJ, Kennedy A. Placenta Accreta Spectrum Disorder. *Obstet Gynecol*. 2020;135:1104-11.
28. Tanimura K, Yamasaki Y, Ebina Y, Deguchi M, Ueno Y, Kitajima K, et al. Prediction of adherent placenta in pregnancy with placenta previa using ultrasonography and magnetic resonance imaging. *European Journal of Obstet and Gynecol and Reproductive Biology*. 2015;187:41-44.
29. Carusi DA. The Placenta Accreta Spectrum: Epidemiology and Risk Factors. *Clin Obstet Gynecol*. 2018;61(4):733-742.
30. Silver RM, Barbour KD. Placenta Accreta Spectrum. *Obstet Gynecol Clin*. 2015;42:381-402.
31. Mansour SM, Elkhyat WM. Placenta previa-accreta: Do we need MR imaging? *The Egyptian Journal of Radiology and Nuclear Medicine*. 2011; 42:433-442.
32. Hata T, Tanaka H, Noguchi J, Hata T. Three-dimensional ultrasound evaluation of the placenta. *Elsevier*. 2010;32:105-115.
33. Eshkoli T, Weintraub AY, Sergienko R, Sheiner E. Placenta accreta: risk factors, perinatal outcomes, and consequences for subsequent births. *American J Obstet Gynecol*. 2012; 208:219.e1-7.
34. Comstock CH. The antenatal diagnosis of placental attachment disorders. *Current Opinion in Obstetrics and Gynecology*. 2011;23:117-22.
35. Antonio FD, Bhide A. Ultrasound in placental disorders. *Best Practice and Research Clinical Obstetrics and Gynaecology*. 2014;28: 429-442.
36. Jauniaux E, Hussein AM, Fox KA, Collins SL. New evidence-based diagnostic and management strategies for placenta accreta spectrum disorders. *Best Pract Res Clin Obstet Gynaecol*. 2019;61:75-88.

## XIV. ANEXOS

Secretaría de Salud del Estado de Hidalgo  
Hospital General de Pachuca  
Subdirección de Enseñanza e Investigación  
Jefatura de Investigación  
CUESTIONARIO DE RECOLECCIÓN DE DATOS

DATOS DE IDENTIFICACIÓN	
Iniciales:	Número de expediente:
Ocupación:	Escolaridad:
Estado civil:	Edad:
ANTECEDENTES GINECO OBSTÉTRICOS	
Gestas:	Partos:
Cesáreas:	Abortos:
Legrados:	
HALLAZGOS ULTRASONOGRÁFICOS	
Placenta previa	1. Si 2. No
Pérdida del espacio anecoico retroplacentario.	1.Si 2.No 3.No se reporta
Anomalías en la interfase miometrio-vejiga con interrupción de la pared posterior de la vejiga.	1.Si 2.No 3.No se reporta
Lagunas placentarias o lagos venosos	1.Si 2.No 3.No se reporta
Espesor del miometrio retroplacentario < 1 mm.	1. < 1 mm. 2.Más de 2 mm 3.No reportado
Diagnóstico de acretismo placentario por ultrasonido en escala de grises	1. Si 2. NO
HALLAZGOS INTRAPARTO	
Ausencia de plano de clivaje entre la placenta y el miometrio.	1.Si 2.No 3.No se reporta
Imposibilidad de una extracción manual completa de la placenta.	1. Si 2. No
Sangrado importante en el sitio de inserción placentaria después de una extracción forzada.	1. Si 2. No
Red vascular visible en miometrio "signo de cabeza de medusa"	1. Si 2. No
Diagnóstico de acretismo placentario intraparto.	1. Si 2. No



