



**UNIVERSIDAD AUTÓNOMA DEL ESTADO DE HIDALGO
INSTITUTO DE CIENCIAS DE LA SALUD
ÁREA ACADÉMICA DE MEDICINA**



HOSPITAL REGIONAL DE ALTA ESPECIALIDAD ZUMPANGO

PROYECTO TERMINAL

**“APENDICECTOMÍA ABIERTA VS APENDICECTOMÍA LAPAROSCÓPICA EN
EL HOSPITAL REGIONAL DE ALTA ESPECIALIDAD DE ZUMPANGO EN EL
PERIODO 2019-2020”**

**QUE PRESENTA EL MÉDICO CIRUJANO
MARTÍN GERARDO PANTOJA VÁZQUEZ**

PARA OBTENER EL DIPLOMA DE LA ESPECIALIDAD DE CIRUGÍA GENERAL

**M.C. ESP. SUB. JUAN FRANCISCO OROZCO ROSAS
PROFESOR DE LA ESPECIALIDAD CIRUGÍA GENERAL**

**M.C. ESP. FABIAN ANTONIO MAYA LAGUNA
ESPECIALISTA EN CIRUGÍA GENERAL
ASESOR DEL PROYECTO TERMINAL**

**M.C. ESP. IRIS CRISTINA LÓPEZ SANTILLÁN
ASESOR METODOLÓGICO UNIVERSITARIO**

**M.C. ESP. ANA HILDA FIGUEROA GUTIÉRREZ
ASESOR METODOLÓGICO UNIVERSITARIO**

PACHUCA DE SOTO HIDALGO, OCTUBRE DEL 2020

DE ACUERDO CON EL ARTÍCULO 77 DEL REGLAMENTO GENERAL DE ESTUDIOS DE POSGRADO VIGENTE, EL JURADO DE EXAMEN RECEPCIONAL DESIGNADO, AUTORIZA PARA SU IMPRESIÓN EL PROYECTO TERMINAL TITULADO:

“APENDICECTOMÍA ABIERTA VS APENDICECTOMÍA LAPAROSCÓPICA EN EL HOSPITAL REGIONAL DE ALTA ESPECIALIDAD DE ZUMPANGO EN EL PERIODO 2019-2020”

QUE PARA OBTENER EL DIPLOMA DE ESPECIALISTA EN CIRUGÍA GENERAL QUE SUSTENTA EL MÉDICO CIRUJANO

MARTÍN GERARDO PANTOJA VÁZQUEZ

PACHUCA DE SOTO HIDALGO, OCTUBRE 2020

POR LA UNIVERSIDAD AUTÓNOMA DEL ESTADO DE HIDALGO

M.C. ESP. ADRIÁN MOYA ESCALERA
DIRECTOR DEL INSTITUTO DE CIENCIAS DE LA SALUD

M.C. ESP. LUIS CARLOS ROMERO QUEZADA
JEFE DEL ÁREA ACADÉMICA DE MEDICINA

M.C. ESP. SUB ESP. MARÍA TERESA SOSA LOZADA
COORDINADORA DE ESPECIALIDADES MÉDICAS

M.C. ESP. IRIS CRISTINA LÓPEZ SANTILLÁN
ASESOR METODOLÓGICO UNIVERSITARIO

M.C. ESP. ANA HILDA FIGUEROA GUTIÉRREZ
ASESOR METODOLÓGICO UNIVERSITARIO

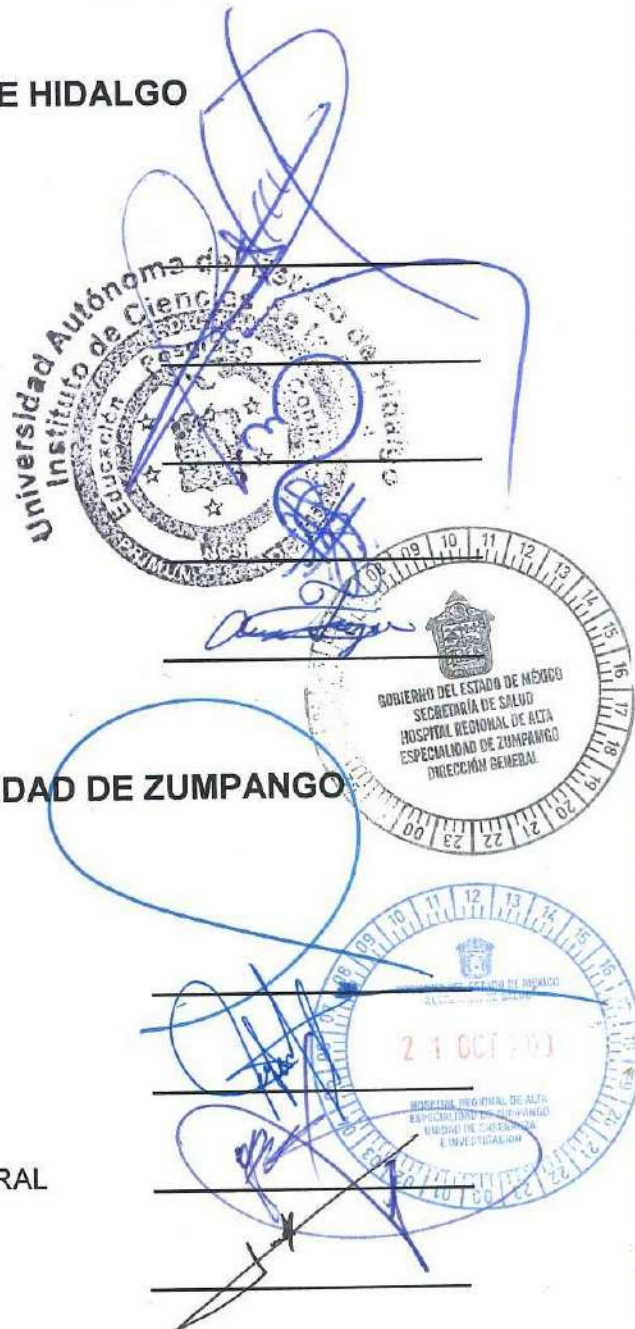POR EL HOSPITAL REGIONAL DE ALTA ESPECIALIDAD DE ZUMPANGO

M.C. ESP. JAVIER LOZANO HERRERA
DIRECTOR GENERAL DEL HOSPITAL REGIONAL DE ALTA ESPECIALIDAD DE ZUMPANGO

M.C. ESP. MIGUEL ÁNGEL PÉREZ GUERRERO
TITULAR DE LA UNIDAD DE ENSEÑANZA E INVESTIGACIÓN

M.C. ESP. SUB ESP. JUAN FRANCISCO OROZCO ROSAS
PROFESOR TITULAR DE LA ESPECIALIDAD EN CIRUGÍA GENERAL

M.C. ESP. FABIAN ANTONIO MAYA LAGUNA
ESPECIALISTA EN CIRUGÍA GENERAL
ASESOR CLÍNICO DEL PROYECTO TERMINAL



"2020. Año del Laura Méndez de Cuenca; emblema de la mujer Mexiquense".

Zumpango de Ocampo, Estado de México a 14 de octubre de 2020

Asunto: Autorización para impresión de Tesis

**MÉDICO CIRUJANO
MARTÍN GERARDO PANTOJA VÁZQUEZ
RESIDENTE DE CUARTO AÑO DEL CURSO DE ESPECIALIDAD EN CIRUGÍA GENERAL
PRESENTE**

Derivado de la revisión por los asesores académicos e institucionales, cuyas firmas aparecen al calce y ratificadas por el Titular de la Unidad de Enseñanza e Investigación de este Organismo; del trabajo titulado:

APENDICECTOMIA ABIERTA VS APENDICECTOMIA LAPAROSCÓPICA EN EL HOSPITAL REGIONAL DE ALTA ESPECIALIDAD DE ZUMPANGO EN EL PERIODO DE 2019-2020.

Se hace constar que cumple con los requisitos establecidos y no habiendo impedimento alguno, se comunica la:

AUTORIZACIÓN PARA IMPRESIÓN DE TESIS

Sin más por el momento, reciba un cordial saludo.

ATENTAMENTE


M.C. ESP. MIGUEL ÁNGEL PÉREZ GUERRERO
TITULAR DE LA UNIDAD DE ENSEÑANZA E INVESTIGACIÓN


M.C. ESP. FABIÁN ANTONIO MAYA LAGUNA
ASÉSOR CLÍNICO DEL HRAEZ


DR. EN C. SAÚL GONZÁLEZ GUZMÁN
ENLACE DE INVESTIGACIÓN


LCDA. MARIEL JEZABEL VARGAS TÉLLEZ
JEFA DE ÁREA DE POSGRADO

Ccp. Archivo

UEI/ MAPG/mjvt

“2020. Año de Laura Méndez de Cuenca; emblema de la mujer Mexiquense”

Estimado: M.C. Martín Gerardo Pantoja Vázquez

PRESENTE.

Por este medio le informo que el protocolo presentado por Usted, cuyo título es:

“Apendicectomía abierta vs apendicetomía laparoscópica en el Hospital Regional de Alta Especialidad de Zumpango en el periodo 2019-2020”

Fue sometido a revisión por el Comité de Investigación y de acuerdo a las recomendaciones de sus integrantes, se emite el dictamen de:

APROBADO

Quedando registrado con el número: CI/HRAEZ/2019/06

Sin más por el momento le envío un cordial saludo.

ATENTAMENTE

Dr. Javier Lozano Herrera

Presidente del Comité de Investigación del
Hospital de Alta Especialidad de Zumpango

UEI/MAPG/SGS

SECRETARÍA DE SALUD
HOSPITAL REGIONAL DE ALTA ESPECIALIDAD DE ZUMPANGO
UNIDAD DE ENSEÑANZA E INVESTIGACIÓN



GOBIERNO DEL
ESTADO DE MÉXICO



EDOMÉX
DECISIONES FIRMES, RESULTADOS FUERTES.

“2020. Año de Laura Méndez de Cuenca, emblema de la mujer mexicana”.

Zumpango, Estado de México, a 23 de octubre del 2019

Asunto: DICTAMEN COMITÉ DE ÉTICA EN
INVESTIGACION

M.C. Martín Gerardo Pantoja Martínez
Residente de Cirugía General
P R E S E N T E

Por medio del presente y en seguimiento a la solicitud de revisión del protocolo de investigación, por parte del Comité de Ética en Investigación titulado: “Apendicetomía abierta vs apendicetomía laparoscópica en el Hospital Regional de Alta Especialidad e Zumpango en el periodo 2019-2020”, le informo a usted que después de someterlo a sesión del Comité de Ética en Investigación de esta unidad hospitalaria se ha dictaminado como:


A P R O B A D O

Para su desarrollo, registrado con el número: CEI/HRAEZ/2019/011.

Le expreso mi más sincera felicitación por este hecho, deseándole el mayor de los éxitos.

Sin otro particular quedo a sus órdenes.

Atentamente


Dr. Humberto Rolando Benítez Márquez
Presidente
Comité de Ética en Investigación

AGRADECIMIENTOS.

Primeramente agradecer a Dios por permitirme terminar un ciclo más en mi vida profesional, permitirme superarme como persona; a mis padres y hermanos que siempre estuvieron ahí dando su apoyo y su confianza, siempre recordándome lo importante que es seguir adelante; a mis maestros y profesores, que durante éste camino compartieron sus enseñanzas, las cuales, me hicieron crecer como residente y me formaron como cirujano general; a todos mis compañeros de residencia con los que compartí desvelos, risas y lágrimas, pero siempre con ánimos de seguir adelante. Gracias a todos ellos por su apoyo.

INDICE

1.	INTRODUCCIÓN.....	4
2.	ANTECEDENTES.....	6
3.	JUSTIFICACIÓN.....	7
4.	OBJETIVOS.....	8
5.	PLANTEAMIENTO DEL PROBLEMA.....	9
6.	HIPÓTESIS.....	10
7.	MÉTODO.....	11
8.	MARCO TEÓRICO.....	19
9.	PROPUESTA DE SOLUCION.....	43
10.	ANALISIS.....	44
11.	CONCLUSIONES.....	56
12.	RECOMENDACIONES.....	57
13.	SUGERENCIAS.....	58
14.	REFERENCIAS BIBLIOGRÁFICAS.....	59
15.	ANEXOS.....	64

1. INTRODUCCIÓN.

La apendicitis aguda se presenta de manera predominante entre la segunda y tercera década de la vida, con mayor incidencia en el género masculino, la población en general tiene un riesgo entre un 6 - 8 % de presentar esta patología,¹⁹ la principal causa es la obstrucción de la luz apendicular, lo que trae consigo aumento en la presión intraluminal por la secreción de moco, sobrecrecimiento bacteriano, así como disminución del retorno venoso y el flujo arterial, lo que causará una isquemia con posterior necrosis, perforación y una peritonitis abdominal;⁵ la apendicitis aguda la podemos clasificar en complicada (absceso, peritonitis, perforación) y no complicada.¹⁹

El diagnóstico sigue siendo clínico en la mayoría de los casos, además de la correlación con los niveles de leucocitos, neutrófilos, proteína C reactiva,¹⁶ podemos utilizar escalas como la de Alvarado y RIPASA modificada para poder tener una sospecha diagnóstica más certera; si existe duda diagnóstica se cuenta con estudios de imagen como el ultrasonido, la tomografía computarizada, resonancia magnética y medicina nuclear con leucocitos marcados con tecnecio-99,²¹ el estudio de elección por disponibilidad y costos es el ultrasonido sobre todo en mujeres embarazadas y niños, pero el que tiene mayor sensibilidad y especificidad es la tomografía computarizada.²³ Aun con todas estas herramientas se presenta un 20 % de apendicectomías negativas.¹⁹

El tratamiento va dirigido a los hallazgos de un cuadro complicado o no complicado, la segunda se puede manejar con antibioticoterapia, sin embargo, tiene una alta tasa de recurrencia y morbimortalidad,¹⁶ motivo por el cual el tratamiento sigue siendo quirúrgico exclusivamente, por abordaje abierto o laparoscópico; el abordaje laparoscópico,² presenta menos días de estancia hospitalaria, menor dolor postoperatorio, menos infección del sitio quirúrgico y sangrado, además de inicio de vía oral de una manera más rápida, con la desventaja de presentar más abscesos residuales y mayor tiempo quirúrgico;¹⁹ por lo que se decide realizar un estudio prospectivo aleatorizado en el Hospital Regional de Alta Especialidad de Zumpango en el periodo de 2019 - 2020, con el fin de comparar ambas técnicas en nuestra población y analizar los resultados.

2. ANTECEDENTES.

El Dr. Reginald H. Fitz fue el primero en describir los cuadros de apendicitis aguda, así como realizar una apendicectomía temprana para así evitar complicaciones.¹⁸

En 1735 el Dr. Claudius Amyand realizó la primera apendicectomía.¹⁹

El Dr. Kurt Semm en 1981 efectuó la primera apendicectomía laparoscópica.²

Mosquera et al. (2012) realizó un estudio retrospectivo comparando la técnica abierta con la de mínima invasión, refiere que los cirujanos que participaron no se encuentran capacitados en la cirugía de mínima invasión por lo que el tiempo operatorio fue mayor, la única significancia estadística fue en la infección del sitio quirúrgico, mayor en la vía abierta.³²

Nazir et al. (2019) realizó un estudio prospectivo aleatorizado de 2016 a 2017 en 130 pacientes en el Hospital Rawalpindi de Pakistán, en donde encontró que la cirugía de mínima invasión disminuye la infección del sitio quirúrgico y el tiempo quirúrgico.³⁰

Loannis et al. (2010) realizó un estudio retrospectivo de 1990 a 2015 en niños comparando ambas técnicas, donde observó una disminución de la estancia hospitalaria, infección del sitio quirúrgico e íleo post-operatorio en la cirugía de mínima invasión.³³

Chousleb et al. (2010) realizó una revisión de estudios comparativos entre apendicectomía laparoscópica y apendicectomía abierta, la mínima invasión presentó menor infección del sitio quirúrgico, inicio de la vía oral de manera más temprana, inicio de actividad física temprana y menor dolor postoperatorio, sin embargo, los costos de la mínima invasión son más altos, él recomienda que se realice la técnica que domine el cirujano y que se encuentre disponible de acuerdo a los recursos disponibles en el hospital.³⁵

Fortea et al. (2012) realizó un estudio retrospectivo de 2007 a 2009 el cual incluyó a 532 pacientes intervenidos por apendicectomía abierta vs laparoscópica, encontrando mayor dehiscencia de herida quirúrgica en la vía abierta, el número de absceso residual es similar en ambos grupos, no pudieron medir el inicio de la vía oral y los ruidos intestinales posterior a la cirugía. Además que refiere que el tipo de abordaje era de acuerdo a la preferencia del cirujano.³⁷

Vargas et al. (2018) realizó un estudio retrospectivo en niños del año 2013 a 2016, donde obtuvo que el abordaje abierto presenta mayor dehiscencia de herida quirúrgica, absceso residual y oclusión intestinal sin significancia estadística.³⁸

3. JUSTIFICACIÓN.

Actualmente contamos en la mayoría de hospitales con cirugía de mínima invasión y personal médico capacitado, la mayoría de las cirugías por mínima invasión se realizan en cuadros de apendicitis no complicada, mientras que la cirugía abierta se realiza en cuadros de apendicitis complicada, la presente investigación enfocada a comparar la apendicectomía laparoscópica contra apendicectomía abierta en cuadros tanto complicados como no complicados, nos permitirá observar las complicaciones transoperatorias (sangrado y tiempo quirúrgico) y postoperatorias (absceso residual, infección de sitio quirúrgico, seroma, hematoma, íleo posoperatorio) en cada uno de los abordajes, así el presente trabajo permitirá mostrar al cirujano la vía de abordaje con menor morbilidad en cuadro de apendicitis aguda.

4. OBJETIVOS.

4.1 Objetivo general.

Determinar qué tipo de abordaje, abierto o laparoscópico, presenta menores complicaciones transoperatorias y postoperatorias.

4.2 Objetivos específicos.

- Determinar el tiempo de estancia hospitalaria en los procedimientos de apendicectomía laparoscópica contra apendicectomía abierta.
- Comparar los índices de dolor y el porcentaje de infección de sitio quirúrgico en pacientes a los que se les ha realizado apendicectomía laparoscópica y apendicectomía abierta.
- Determinar el porcentaje de pacientes que desarrollan complicaciones postoperatorias, cantidad de sangrado, e inicio de vía oral en cada una de las técnicas.
- Determinar la relación entre los cuadros de apendicitis complicada con las comorbilidades del paciente y los niveles de leucocitos al ingreso hospitalario.

5. PLANTEAMIENTO DEL PROBLEMA.

La apendicectomía es la cirugía de urgencia más realizada por parte del servicio de cirugía general, desde que el Dr. Claudius Amyand realizó la primera apendicectomía abierta, ésta ha sido la vía de elección, al ser una cirugía contaminada en la mayoría de los casos y no tener un manejo adecuado de tejidos, el paciente presenta infección del sitio quirúrgico o seroma, mayor dolor del postoperatorio, íleo postoperatorio por la manipulación intestinal, mayor sangrado, todo esto aumenta los días de estancia hospitalaria y al ser egresado el paciente presenta una recuperación prolongada, incorporándose a su vida laboral y social más tardíamente.

5.1 Pregunta de investigación.

¿Qué ventajas o desventajas presenta la apendicectomía laparoscópica sobre la apendicectomía abierta?

6. -HIPÓTESIS.

6.1 Hipótesis nula.

La apendicectomía laparoscópica presenta más beneficios que la apendicectomía abierta.

6.2 Hipótesis alternativa.

La apendicectomía abierta presenta más beneficios que la apendicectomía laparoscópica.

7. MÉTODO.

7.1 Diseño metodológico.

Estudio observacional, analítico, transversal, aleatorizado simple y prospectivo.

7.2 Metodología.

- La población de estudio fueron todos los pacientes ingresados al Hospital Regional de Alta Especialidad de Zumpango entre el año 2019 - 2020 con diagnóstico de apendicitis aguda.
- Al ingreso el paciente se valoró por parte del servicio de urgencias, se solicitaron laboratorios de rutina: biometría hemática, química sanguínea, tiempos de coagulación, grupo sanguíneo y Rh.
- Se solicita radiografía de abdomen para descartar cuadro de oclusión intestinal o perforación de órgano hueco.
- Si se tiene duda diagnóstica se solicita tomografía simple de abdomen.
- Al sospechar cuadro de apendicitis aguda, se solicita interconsulta al servicio de cirugía general.
- De confirmarse el diagnóstico, se explican riesgos y complicaciones con apoyo de un tríptico. (Anexo I)
- Se firma consentimiento informado. (Anexo II)
- Se solicita tiempo quirúrgico.
- Si el abordaje es abierto, se solicita charola de cirugía menor; y si el abordaje es de mínima invasión, se solicita torre de laparoscopia y equipo de biomédica (técnico), esto al personal de enfermería.
 - En abordaje abierto se solicitan las siguientes suturas:
 - ETHILON Sutura de Nylon 3-0, fabricado en Estados Unidos de América.
 - VICRYL sutura poliglactina 910 del 1, fabricado en Estados Unidos de América.
 - CATGUT SIMPLE 2-0, fabricado en Estados Unidos de América.
 - PERMA-HAND Sutura de Seda 2-0, fabricado en Estados Unidos de América.
 - Si el abordaje es laparoscópico se solicitan los siguientes materiales:
 - ETHILON Sutura de Nylon 3-0, fabricado en Estados Unidos de América.
 - VICRYL sutura poliglactina 910 del 1, fabricado en Estados Unidos de América.
 - LIGACLIPS extra ligating clips 5 mm, fabricado en Estados Unidos de América.

- Sistema de video.
 - Óptica de visión recta de 0° o 30°.
 - Dos trocares ópticos de 10 mm.
 - Dos trocares de 5 mm.
 - Tijeras de 5 mm.
 - Un juego de pinzas fenestradas atraumáticas de 5 mm.
 - Portaagujas.
 - Cánula de aspiración-lavado de 5 o 10 mm.
- Posterior a evento quirúrgico pasa a recuperación, al cumplir criterios anestésicos de egreso, ingresa a piso de cirugía general, de acuerdo a los hallazgos transoperatorios y a las condiciones generales del paciente se valora inicio de vía oral, así como deambulación temprana.
 - Al presentar ruidos intestinales, tolerar vía oral y no tener datos de respuesta inflamatoria sistémica, se valora egreso a su domicilio.
 - De presentar complicaciones postoperatorias, el paciente es manejado de acuerdo a cada una de ellas.
 - La recolección de datos se realiza en el expediente clínico electrónico del Hospital Regional de Alta Especialidad de Zumpango con el nombre o ID del paciente.

7.3 Selección de la población de estudio.

7.3.1 Criterios de inclusión.

- Todos los pacientes mayores de 18 años que ingresen al Hospital Regional de Alta Especialidad de Zumpango con cuadro de apendicitis complicada o no complicada.

7.3.2 Criterios de exclusión.

- Pacientes que presenten otra patología quirúrgica concomitante.
- Pacientes que no acepten entrar al protocolo.

7.3.3 Criterios de eliminación.

- Pacientes de alta voluntaria.
- No realizarse el procedimiento de manera aleatorizada.

7.4 Determinación de la muestra.

$$n = \frac{N \cdot Z^2 \cdot P \cdot Q}{e^2 \cdot (n-1) + Z^2 \cdot P \cdot Q}$$

$$n = \frac{120 \cdot 1.96^2 \cdot 10 \cdot 90}{5^2 \cdot (n-1) + 1.96^2 \cdot 10 \cdot 90} = \mathbf{64.50 \text{ muestra.}}$$

n= Tamaño de la muestra.

N= Tamaño de la población.

Z= Nivel de confianza.

e= Error de estimación.

P= Probabilidad de que ocurra el evento.

Q= Probabilidad de que ocurra el evento.

7.5 Definición operacional de variables.

Variable	Definición conceptual	Definición Operacional	Escala de medición	Tipo de Variable	Fuente
Apendicectomía laparoscópica.	Cirugía para extraer el apéndice por mínima invasión.	Técnica quirúrgica mediante la cual se extrae el apéndice inflamada mediante mínima invasión es decir incisiones de 12 mm y 5 mm.	Número de puertos que se utilizarán.	Variable cualitativa.	Expediente clínico.
Apendicectomía abierta.	Cirugía para extraer el apéndice.	Técnica quirúrgica mediante la cual se extrae el apéndice inflamado mediante única incisión que va de 5 a 15 cm.	Tipo incisión.	Variable cualitativa.	Expediente clínico.
Apendicitis aguda.	Inflamación del apéndice generalmente causada por	Inflamación del apéndice vermiforme, la cual es causada por	Fase catarral congestiva.	Variable cualitativa.	Expediente clínico revisando las notas

	una obstrucción en la luz de esta y su subsecuente infección.	obstrucción de la luz, causando aumento de la presión intraluminal, isquemia y necrosis, con la subsecuente perforación lo cual aumenta la morbimortalidad del paciente.	Fase flegmonosa supurada. Fase gangrenosa. Fase perforada.	1=Fase catarral congestiva. 2=Fase flegmonosa supurada. 3=Fase gangrenosa. 4=Fase perforada.	postoperatorio del cirujano general.
Edad.	Tiempo transcurrido desde el nacimiento de un individuo.	Tiempo en años que una persona ha vivido desde que nació.	Años.	Variable cuantitativa.	Encuesta.
Infección del sitio quirúrgico.	Infección del área quirúrgica.	Infección del sitio donde se lleva a cabo el procedimiento quirúrgico.	ISQ superficial. ISQ profunda. ISQ de órganos y espacios.	Variable Cualitativa. Polidicotómica.	Expediente clínico.
Género.	Características biológicas de un individuo	Percepción que tiene el entrevistado con respecto a la	Hombre. Mujer.	Variable Cualitativa.	Encuesta.

	que lo clasifica como hombre o mujer.	pertenencia a ser hombre o mujer.		Dicotómica. 1= Hombre. 2= Mujer.	
Hemorragia transoperatoria.	Cantidad de sangrado durante la cirugía.	Cantidad de sangrado que presenta el paciente durante la realización de la cirugía, lo cual puede condicionar un estado de choque.	Escala de choque: Grado I. Grado II. Grado III. Grado IV.	Variable Cuantitativa polidicotómica 1= Grado I. 2= Grado II. 3= Grado III. 4= Grado IV.	Expediente clínico.
Días de estancia hospitalaria.	Tiempo desde el ingreso del paciente hasta su egreso.	Tiempo que un paciente permanece hospitalizado por alguna enfermedad.	Días.	Variable Cuantitativa. Continua.	Expediente clínico.
Absceso residual.	Colección de pus en el abdomen.	Acumulación de pus dentro de la cavidad abdominal posterior a la apendicetomía.	Presente. Ausente.	Variable cuantitativa. Dicotómica. 1=Presente. 2=Ausente.	Expediente clínico.

Dolor.	Sensación desagradable en alguna parte del cuerpo.	Percepción sensorial localizada y subjetiva que puede ser más o menos intensa.	Escala del dolor de EVA donde 1 es dolor mínimo, y el 10 es el dolor más intenso de su vida.	Variable cualitativa.	Interrogatorio.
Seroma.	Acumulación de líquido en alguna parte del cuerpo donde se extrae una parte de tejido.	Acumulación de líquido ya que se produce más del que el cuerpo puede reabsorber, a nivel del tejido celular subcutáneo y de manera supraponeurotica.	Presente. Ausente.	Variable cuantitativa. Dicotómica. 1=Presente. 2=Ausente.	Expediente clínico.
Íleo postquirúrgico.	Cese de la función intestinal.	Condición en la cual se presenta una interferencia en el curso del contenido intestinal.	Presente. Ausente.	Variable cuantitativa. Dicotómica. 1=Presente. 2=Ausente.	Expediente clínico.
Dehiscencia de herida quirúrgica.	Condición en la cual se separan las capas de la piel.	La dehiscencia de la herida es la separación postoperatoria de la incisión que involucra a todas	Presente. Ausente.	Variable cuantitativa. Dicotómica. 1=Presente.	Expediente clínico.

		las capas anatómicas.		2=Ausente.	
Omalgia.	Dolor a nivel del hombro derecho.	Dolor a nivel de hombro derecho causado por la insuflación de dióxido de carbono utilizado para insuflar la cavidad abdominal en la cirugía laparoscópica.	Presente. Ausente.	Variable cuantitativa. Dicotómica. 1=Presente. 2=Ausente.	Expediente clínico.
Diabetes mellitus.	Enfermedad caracterizada por una secreción inadecuada de insulina por el páncreas.	Enfermedad metabólica caracterizada por disminución total o absoluta en la secreción de insulina, además de resistencia en los tejidos para la acción de esta hormona.	Presente. Ausente.	Variable cuantitativa. Dicotómica. 1=Presente. 2=Ausente.	Interrogatorio.
Hipertensión arterial.	Enfermedad en la cual la presión de la sangre ejercida contra la pared de las arterias es alta.	Afección en la cual los vasos sanguíneos tienen una tensión persistentemente alta, causando daño a estos, la tensión es la fuerza que ejerce la sangre contra las paredes	Presente. Ausente.	Variable cuantitativa. Dicotómica. 1=Presente. 2=Ausente.	Interrogatorio.

		al ser bombeada por el corazón.			
Leucocitosis.	Elevación de glóbulos blancos en la sangre.	Elevación de células blancas en respuesta a la inflamación y a la infección.	Presente. Ausente.	Variable cuantitativa. Dicotómica. 1=Presente. >11000 x10 ³ /mm ³ . 2=Ausente. <11000 x10 ³ /mm ³ .	Expediente clínico.

8. MARCO TEÓRICO.

8.1 Anatomía del apéndice cecal.

El ciego es un segmento del intestino grueso que se encuentra por debajo de la válvula ileocecal o también llamada válvula de Bauhin. La descripción de este y el apéndice debe ser de manera conjunta conociéndose como cecoapéndice, el apéndice se encuentra en la fosa iliaca derecha, aunque esto depende en gran medida de la rotación intestinal, si esta se detiene puede presentar variaciones en la posición, se puede encontrar a nivel de epigastrio, subhepático o del lado izquierdo, el descenso puede ser mayor y el ciego estar ubicado a nivel pélvico y así presentar diversas posiciones en la cavidad abdominal.¹

8.1.1 Configuración externa.

8.1.1.1 Ciego.

Se encuentra orientado de arriba hacia abajo, de atrás hacia adelante y de lateral a medial, se continúa arriba con el colon ascendente. En el embrión el ciego presenta una forma de embudo, prolongándose abajo por el apéndice vermiforme, el crecimiento lo hace oblicuo hacia medial, lo que hace que el apéndice se implante hacia su cara inferomedial, a nivel de esta implantación se originan 3 tenias con dirección longitudinal; se sitúa una adelante libre la cual es la más ancha y las otras dos posteriores, entre estas tenias se ubican las haustras la más importante es la inferolateral, la cual forma el fondo del ciego.¹

8.1.1.2 Apéndice vermiforme.

El apéndice vermiforme presenta una forma tubular y flexuosa, se encuentra en la parte inferior y medial del ciego aproximadamente a unos 2 a 3 cm de la válvula de Bauhin, con 6 - 12 cm de longitud y un calibre de entre 0.6 mm y 0.8 mm la mayoría de las veces es permeable,¹⁻² la relación del apéndice con respecto al ciego puede ser:

-Apéndice retrocecal descendente respecto al ciego la cual se encuentra en el 65 % de la población.³

-Apéndice a nivel de fosa iliaca derecha la cual se observa en el 31 % de la población.³

-Apéndice retrocecal en posición transversa respecto al ciego se encuentra en el 2,5 % de la población.³

-Apéndice paracecal ascendente respecto al ciego y preileal con una incidencia del 1 %.³

-Apéndice postileal con una incidencia del 0,5 %.³

8.1.2 Configuración interna.

Se pueden observar dos orificios el ileal y el orificio apendicular.

8.1.2.1 Orificio ileal.

Este se encuentra rodeado por la papila ileal (válvula de Bauhin), es una saliente mucosa que junto con las capas musculares forma un esfínter. Este tiene una forma oblongada compuesta por dos labios superpuestos uno inferior y otro superior ambos bordes libres rodean el orificio ileal por su entidad anterior y posterior lo que forma el frenillo del orificio ileal el cual se orienta abajo y a la derecha, al oponerse uno contra otro de estos labios evitan el reflujo de la materia fecal al íleon terminal.¹

8.1.2.2 Orificio del apéndice vermiforme.

Está a 2 cm o 3 cm del orificio ileal, rodeado por las tres tenias, se puede observar dos pliegues mucosos llamados: válvula de Gerlach y válvula de Manniga, estas no impiden que el contenido del ciego ingrese a la luz apendicular.¹

El apéndice tiene una estructura histológica muy similar a la del colon, la única diferencia es que en el apéndice el tejido linfoide se desarrolla más, las capas del apéndice son las siguientes:⁴

- Mucosa: esta es gruesa con pliegues longitudinales y transversos, no se observan válvulas conniventes ni vellosidades, esta capa es rica en células caliciformes las cuales son las encargadas de secretar moco.¹
- Submucosa: esta capa presenta alrededor de 200 nódulos linfoides.¹
- Muscular: se pueden encontrar fibras musculares circulares y longitudinales, estas últimas están más gruesas debido a la unión de las 3 tenias intestinales.⁴
- Serosa: los planos musculares se encuentran cubiertos por peritoneo el cual es parte del mesenterio común lugar donde recibe el nombre de serosa, esta forma un pliegue al cual se le llama meso apéndice por donde discurre la arteria apendicular.¹

El tejido linfoide aparece a las 2 semanas de nacimiento, presentando su máximo desarrollo en la pubertad, a la edad de 30 años desciende a la mitad, y a los 60 años ha desaparecido casi por completo lo cual causa una obliteración del apéndice, esto explica por qué los cuadros de apendicitis tienen una incidencia menor en la niñez y en adultos mayores. ⁴

El peritoneo pertenece a un sistema común a nivel del colon derecho este se encuentra adosado de arriba hacia abajo el cual se detiene a la altura del ciego.¹

8.1.3 Peritoneo cecal.

El ciego en la cavidad abdominal, se encuentra totalmente peritonizado, libre en la cavidad peritoneal. Presenta una hoja anterior la cual desciende para rodear al ciego, en la parte medial se prolonga con la hoja medial del mesenterio, la hoja anterior unida a la hoja posterior a nivel del fondo del ciego, se vuelve peritoneo parietal en la región inguinal, formando el receso retrocecal.¹

8.1.4 Peritoneo apendicular.

Está formado por el mesoapéndice el cual recorren los vasos apendiculares, los cuales discurren posterior al ileon. Este mesoapéndice rodea en su toda su longitud al apéndice vermiforme.^{1,4}

8.1.5 Vascularización.

La vasculatura del apéndice tiene su origen en la arteria mesentérica superior, por intermedio de la arteria ileocecal, ultima rama derecha e inferior de la arteria mesentérica. Esta se encuentra en la raíz del mesenterio la cual sirve de límite derecho del área avascular de Trevés.¹

La arteria ileocólica se dirige hacia abajo y a la derecha originando las siguientes ramas:

- Arterias cecales: son dos, la arteria cecal anterior y la arteria cecal posterior la cuales irrigan el ciego en su totalidad.¹
- Arteria apendicular: se origina en la mayoría de los casos de la arteria ileal,⁴ tiene una posición retroileal para seguir su recorrido a nivel del borde libre de meso apéndice y terminará en la punta del apéndice, durante su recorrido por el meso origina pequeñas ramas transversas.¹
- Arteria ileal: se dirige a la izquierda del meso, esta es encargada de la irrigación de los últimos 20 cm del ileon se anastomosa con las ultimas ramas ileales, forma el llamado arco avascular de Treves es muy importante al momento de una hemicolectomía realizar también una resección de los últimos 20 cm de ileon por el riesgo de isquemia.^{1,4}

La arteria apendicular no siempre es rama de la arteria ileocólica, puede tener las siguientes variaciones:³

- Proveniente de la rama ileal, 35 %.³
- Proveniente de la arteria ileocólica, como rama terminal en el 28 %.³

- Proveniente de la arteria cecal anterior, 20 %.³
- Proveniente de la arteria cecal posterior, 12 %.³
- Proveniente de la arteria ileocólica, como rama colateral, 3 %.³
- Proveniente de la rama cólica ascendente, 2 %.³

8.1.6 Drenaje venoso.

La disposición del drenaje venoso sigue exactamente la de las arterias. Son drenadas por la vena ileocolica,⁴ tributaria de la vena mesentérica superior la cual se anastomosa con la vena esplénica para formar la vena porta.¹

8.1.7 Linfáticos.

Son 2 los relevos ganglionares encargados del drenaje del apéndice:

- 1) Proximales o yuxtaviscerales, con ganglios cecales anteriores y posteriores, así como nodos apendiculares en contacto con los vasos correspondientes.¹
- 2) Mesentéricos, son alrededor de cuatro a cinco ganglios que drenan a la región ileocecal ubicados en el mesenterio y en la primera porción de colon ascendente, estos pueden sufrir cuadros inflamatorios lo que se conoce como adenitis mesentérica cuadro que se presenta en los niños.¹

8.1.8 Inervación.

Le inervación simpática procede de los ganglios mesentéricos superiores celiacos, los filetes nerviosos siguen a las arterias en su recorrido con las cuales forman plexos densos que termina en los planos musculares del ciego, la inervación parasimpática está dada por el nervio vago.¹

8.1.9 Funciones.

Se desconocen las funciones del apéndice vermiforme. Se cree que el apéndice es una porción altamente especializada la cual forma parte del GALT (tejido linfoide asociado a mucosas) y está involucrado en la producción de anticuerpos: los IgA se encuentran cubriendo la superficie de la mucosa y los IgM e IgG se forman para ser liberados a la circulación. Además su función es mantener al ileon y yeyuno libre de bacterias y heces.⁵

8.2 Apendicitis aguda.

Es la entidad patológica en el cual el apéndice cecal presenta un proceso inflamatorio principalmente por obstrucción a nivel de su luz, lo cual desencadena aumento de la presión intraluminal, translocación bacteriana lo que genera la

formación de proceso inflamatorio, fibrina y pus subyacente, además isquemia, necrosis y posterior perforación.⁶

8.3 Epidemiología apendicitis aguda.

Se estima que un 5 % de la población lo padecerá durante su vida,⁷ esta se presenta más en países occidentales, con riesgo de 1 por cada 15 pacientes,⁸ se presenta en el 8.6 % de pacientes del género masculino y el 6.7 % de pacientes del género femenino, después de la cesárea es la segunda cirugía que más se realiza en el embarazo,⁹ se presenta más frecuentemente entre los 10 y 30 años, es infrecuente en adultos mayores y niños, estos grupos tienen mayor riesgo de complicación. Un 15 % a 30 % de los pacientes sometidos a tratamiento quirúrgico pueden presentar una apendicectomía negativa, estos pacientes pueden presentar complicaciones durante la cirugía o bien durante la hospitalización lo cual aumenta su morbimortalidad,¹⁰ en niños aumenta el número de apendicectomías blancas el cual puede llegar hasta 46 %.¹¹

Después de los 70 años el riesgo de presentar apendicitis es del 1 % y del 51 % en pacientes mayores de 65 años.⁴

De manera global se presentan 90 - 100 casos por cada 100000 habitantes por año,¹² En México es de 139.54 por cada 100000 habitantes,¹³ con una mortalidad de 0.1 % a 0.2 % en apendicitis no complicada, aumentado de 3 a 5 % en pacientes con apendicitis complicada sobre todo si esta se encuentra perforada, estas tasas de mortalidad han disminuido debido a que se realiza un diagnóstico oportuno.¹¹

8.4 Etiología y Fisiopatología.

El factor etiológico predominante en la apendicitis aguda es la obstrucción de su luz.⁶ La principal causa en la población adulta son los fecalitos los cuales se observan en un 20 %, mientras que en la población pediátrica es más frecuente la hipertrofia de tejido linfoide.¹⁴ Otras causas pueden ser un tumor cecal o apendicular (carcinoides, adenocarcinoma, sarcoma de Kaposi o carcinoma metastásico)¹³ factores infecciosos, genéticos y ambientales.^{10,12}

En cuanto a los factores genéticos y predisponentes, si un familiar presenta un cuadro de apendicitis en el resto de la familia aumenta 3 veces el riesgo, la apendicitis aguda es común en la época de verano una explicación a esto es que se encuentra elevada la cantidad de ozono en el suelo lo que causa que la población presente mayor tasa de infecciones, otro factor de riesgo es el aumento de fibras nerviosas a nivel apendicular presentando una hiperactividad a los neuropeptidos esto se conoce como apendicitis neurogenica causando dolor sin inflamación a dicho nivel, cuadro que mejora al momento extirpar el apéndice.¹²

La capacidad luminal del apéndice normal es de solo 0.1 ml,⁴ de tal forma que una secreción de 0.5 ml de líquido en esta oclusión en asa cerrada causara elevación de la presión intraluminal a 60 cmH₂O, causando distensión del apéndice estimulando terminaciones nerviosas de fibras viscerales aferentes de estiramiento ocasionando dolor vago, sordo y difuso en el abdomen medio o el epigastrio, el llamado dolor visceral.⁵

A su vez, se estimula la perístasis por la distensión súbita que este presenta, los pacientes pueden experimentar cólicos abdominales, náusea y vómito.⁵

La multiplicación rápida de las bacterias que residen en el apéndice causa translocación bacteriana desarrollando síndrome de respuesta inflamatoria sistémica.⁴

Al continuar el aumento de la presión en el apéndice se excede la presión venosa arriba de 85 cmH₂O, se ocluyen capilares y vénulas, pero continúa el flujo arteriolar de entrada, esto causara ingurgitación y congestión vascular.⁵

El proceso inflamatorio se extiende a nivel de la serosa del apéndice y el peritoneo parietal lo cual causa migración del dolor a nivel de fosa iliaca derecha este es el llamado dolor somático más localizado.⁵

Conforme se incrementa la presión intraluminal del apéndice se compromete ahora la presión arterial, generando isquemia con infartos locales con posterior necrosis del órgano,¹⁴⁻¹⁵ el cual ya se encuentra contaminado por la presencia de bacterias aeróbicas y anaeróbicas, principalmente por *Escherichia Coli* y *Bacteroides*,¹⁶ finalmente ocurre una perforación, al tomar cultivo se ha encontrado *Fusobacterium*,¹³ *Pseudomonas aeruginosa*, especies de *Peptostreptococcus*¹⁴ desarrollándose abscesos locales contenidos por el epiplón e intestino delgado, si no se forma un absceso se presentará una peritonitis generalizada.¹³ La perforación no se da necesariamente en un paciente con obstrucción de la luz apendicular, son entidades diferentes y se da más, cuando el paciente tiene un sistema inmune alterado o con alteraciones en el microbioma colónico.¹⁷

8.5 Cuadro clínico.

El dolor es el síntoma principal en los pacientes con cuadro de apendicitis aguda y este inicia a nivel periumbilical o bien a nivel de epigastrio, el cual va acompañado de vómito,¹³ este cuadro característico se presenta en el 50 - 60 % de los pacientes.^{3,10} El vómito debe de ser posterior al inicio del dolor, si es de manera inversa, debemos dudar en el diagnóstico y buscar otras causas de dolor abdominal.¹³

Después de 1 - 12 horas de inicio del dolor a nivel de epigastrio o periumbilical, migra a la fosa iliaca derecha,¹⁸ si pasa más de 24 a 36 horas el apéndice tiene un mayor riesgo de perforarse.¹⁵

No siempre el dolor inicia de manera clásica, este puede iniciar a nivel de la fosa iliaca derecha, además puede variar de acuerdo a la localización del apéndice,³ un apéndice aumentado de tamaño donde su punta alcanza la fosa iliaca izquierda, puede causar dolor en esta zona, el paciente referirá pujo y tenesmo, teniendo que hacer diagnóstico diferencial con patología intestinal.⁷ En una localización pélvica el paciente refiere dolor suprapúbico, una posición retroileal puede causar dolor testicular por irritación del cordón espermático o disuria por irritación del uréter y la vejiga, un apéndice retrocecal puede causar dolor a nivel de flancos y espalda teniendo que hacer diagnóstico diferencial con patología renal.⁵

Algunos de los pacientes refieren cursar con constipación o diarrea días antes de haber iniciado el cuadro clínico clásico,⁵ los pacientes pediátricos presentan evacuaciones diarreicas antes de iniciar con el cuadro clásico, como podemos observar los síntomas intestinales son muy inespecíficos por ello el cirujano nunca debe guiarse en ellos y en casos seleccionados buscar ayuda de paraclínicos.⁴

En el 90 % de los pacientes con apendicitis aguda el primer síntoma en aparecer es anorexia, si no presenta este síntoma se dudará en que se trata de un cuadro de apendicitis aguda, la anorexia se presenta en el 50 % de los pacientes pediátricos.⁴

8.6 Exploración física.

El diagnóstico de un cuadro de apendicitis aguda es en su mayoría clínico, orientándonos la historia clínica, exploración física y su correlación con los estudios de laboratorio, estos últimos pueden estar normales en el 20 - 33 % de los pacientes, los estudios de imagen no son necesarios en la mayoría de las ocasiones, solo cuando se tiene duda diagnóstica. Los estudios complementarios en la mayoría de los casos son solicitados por médicos de primer contacto, motivo por el cual son utilizados de manera indiscriminada.¹⁹

Se presenta elevación de la temperatura corporal entre 37.5 y 38.0 °C, un 20 % de los pacientes tienen una temperatura corporal normal;⁴ la temperatura es un mal predictor, sin embargo, arriba de 39.4 °C⁵ asociada a taquicardia nos orienta a un cuadro de apendicitis complicada.³

El tacto vaginal o rectal puede presentar dolor sobre todo si el apéndice se encuentra en una posición pélvica, en mujeres es necesario realizarlo de rutina para realizar diagnóstico diferencial con patología ginecológica.⁷

Los pacientes que ingresan al servicio de urgencias con abdomen agudo probablemente con cuadro de apendicitis aguda pueden recibir tratamiento analgésico con opioides como el tramadol ya que este no modifica la exploración física.²⁰

8.6.1 Signos clínicos:

- Signo de Aarón: al presionar el punto de McBurney se desencadena un dolor a nivel de epigastrio o en la región precordial.⁴
- Signo de Markle: dolor a nivel de fosa iliaca derecha al ponerse sobre las puntas del pie y caer bruscamente sobre los talones.⁶
- Signo de Kocher: dolor que inicia a nivel de epigastrio o periumbilical y migra a fosa iliaca derecha.⁶
- Signo de Bloomberg: dolor al descomprimir bruscamente la fosa iliaca derecha, se presenta en el 80 % de los casos.⁴
- Signo de Brittain: la palpación del cuadrante inferior derecho del abdomen produce la retracción del testículo del mismo lado, este se presenta en la apendicitis gangrenosa.⁴
- Signo de Chase: el paso de la mano de izquierda a derecha a nivel del colon transversal produce dolor en la región cecal.⁴
- Signo del Obturador: se flexiona el muslo derecho a 90° y se realiza rotación interna aplicando contra resistencia en la rodilla, sugiere apéndice pelvico.⁵
- Signo del Psoas: el paciente se recuesta del lado del examinador en decúbito lateral izquierdo, el paciente aplica una resistencia contra la cadera, al entrar en contacto con el proceso inflamatorio presenta dolor.⁵
- Signo de Chutro: desviación del ombligo hacia la derecha de la línea media, esto dado por la contractura muscular.⁴
- Signo de Dunphy: incremento del dolor en la fosa iliaca derecha con la tos.⁵
- Signo de Horn: dolor en fosa iliaca derecha por la tracción suave del testículo derecho.⁴
- Signo de San Martino: al relajar el esfínter anal desaparecen todos los dolores difusos, solo permaneciendo el dolor localizado.⁴
- Signo de Rovsing: La presión en el lado izquierdo sobre un punto correspondiente al de McBurney en el lado derecho, despierta dolor ya que los gases se desplazan del colon descendente al transversal, ciego y causa dolor en el apéndice inflamado.⁵
- Signo de Summer: aumento de la tensión involuntaria de los músculos abdominales percibido por la palpación superficial de la fosa iliaca derecha, se presenta en el 90 % de los pacientes.⁴

8.6.1.1 Además de los signos mencionados, ciertos síntomas se pueden agrupar para formar las siguientes triadas:

- Triada de Murphy: dolor abdominal, fiebre, náuseas y vómitos.⁷
- Triada de Dieulafoy: hiperestesia cutánea, defensa muscular y dolor provocado en fosa iliaca derecha.⁷

8.6.1.2 Los puntos dolorosos que se utilizan sobre todo para las variaciones en la localización del apéndice son los siguientes:

- Punto de Lecene: punto doloroso a 2 cm por encima de la espina iliaca anterosuperior, indica una apéndice retrocecal.⁴
- Punto de McBurney: se traza una línea imaginaria de la espina iliaca anterosuperior al ombligo, causando dolor a la compresión en la unión del tercio medio con el tercio externo. ⁴
- Punto de Lanz: punto situado al trazar una línea imaginaria entre ambas espinas iliacas al converger con la línea rectal lateral. ⁴
- Punto de Morris: se traza una línea del ombligo a la espina iliaca anterosuperior derecha, el punto de encuentra 4 cm por debajo del ombligo.⁴

8.7 Laboratorio.

A todo paciente con diagnóstico de apendicitis aguda se le realiza biometría hemática, el 70 - 90 % presentarán leucocitosis mayor de 10,500 /mm³,⁶ con una sensibilidad del 62 % y especificidad del 75 %. El 26 % restante presenta niveles de leucocitos normales. Niveles por arriba de 20,000 /mm³ se relacionan con apéndice perforado, un 10 % de los pacientes con apendicitis complicada presentan niveles normales de leucocitos sobre todo en personas inmunocomprometidas.¹³ Los niveles de leucocitos nos pueden orientar a una patología inflamatoria, sin embargo, estos no son específicos para el diagnóstico de apendicitis aguda.⁹

En todo paciente con cuadro de apendicitis aguda se debe realizar un examen general de orina sobretodo en mujeres y niños para descartar patología urinaria, si el examen general de orina presenta más de 20,000 /mm³ leucocitos por campo es indicativo de patología urinaria,⁶ se puede presentar piuria o hematuria sin tener patología urinaria esto es por la proximidad del apéndice a la vejiga y el uréter.³

La proteína C reactiva (PCR) es un reactante de fase aguda que se eleva a las 8 - 12 hrs con un pico máximo a las 24 - 48hrs, al inicio de la patología no es un marcador confiable a medida que transcurre el tiempo este aumenta su sensibilidad a 84,31 %, y especificidad a 97,72 %, sobre todo cuando el apéndice se encuentra complicada, niveles de PCR > 50 mg/dl aumentan el riesgo de perforación, entre más elevada se encuentre mayor es el riesgo de complicación, además la presencia

de leucocitos inmaduros o bien llamada bandemia también nos orienta a un cuadro complicado.¹⁶

Niveles elevados de antígeno del cáncer (CA-125) en pacientes del género masculino nos pueden guiar a que se trata de una apendicitis complicada.¹⁶ Se continúa con la investigación del uso de los niveles de bilirrubina (>1.0 mg) como marcadores de apendicitis aguda complicada con perforación, no se cuenta con estudios concluyentes sobre estos.⁵

El estudio histopatológico de la pieza quirúrgica no está indicado de rutina, si se realiza, en el 0.5 % se encuentra neoplasia benigna, y solo en el 0.2 % neoplasia maligna.¹⁹

8.8 Escalas como auxiliares diagnósticos en cuadro de apendicitis aguda.

Como ya se mencionó el diagnóstico de apendicitis aguda es clínico, no se cuenta con un estudio de laboratorio o de imagen que confirme o excluya en su totalidad esta patología.¹⁹

El diagnóstico de certeza para apendicitis aguda es el histopatológico, donde se observa infiltración de neutrófilos en la pieza quirúrgica;⁵ esto ha llevado a realizar una serie de investigaciones tratando de encontrar hallazgos clínicos, de laboratorio y radiológicos que en conjunto aumenten la sensibilidad y especificidad diagnóstica, se han realizado escalas de puntuación para orientar al médico cirujano a realizar un diagnóstico correcto y evitar al máximo las complicaciones y el número de apendicectomías negativas, García et al. (2012) realizó un estudio comparativo en 70 pacientes del Hospital General de México con dolor abdominal, la escala de Alvarado presentó una sensibilidad de 89.5 % y especificidad de 69.2 %, la escala de RIPASA presentó una sensibilidad de 91.2 % y especificidad de 84.6 %, la escala de RIPASA reduce las apendicectomías negativas en un 3%.²¹

La escala que más se utiliza en todo el mundo es la escala de Alvarado modificada (cuadro I), los pacientes pueden clasificarse en 3 grupos, de acuerdo con la probabilidad de tener apendicitis,²¹ con esto el médico urgenciólogo y el cirujano general pueden guiarse en el manejo del paciente con cuadro de abdomen agudo, probablemente apendicitis aguda.¹⁹

- Riesgo bajo (0 - 4 puntos): probabilidad de apendicitis de 7.7 %. Los pacientes se pueden mantener en observación, vigilando los datos de alarma, la posibilidad de que el diagnóstico sea apendicitis aguda es baja por lo que los pacientes se pueden egresar con datos de alarma.²¹
- Riesgo intermedio (5 - 7 puntos): probabilidad de apendicitis de 57.6 %. En este grupo de pacientes se tienen que realizar estudios de extensión como tomografía simple de abdomen, ultrasonido o resonancia magnética.¹⁹

- Riesgo alto (8 - 10 puntos): probabilidad de apendicitis de 90.6 %. Estos pacientes deben ser sometidos a cirugía de inmediato.²¹ Mujeres no embarazadas con una puntuación de 7 - 9 se debe realizar laparoscopia diagnóstica.¹³

Con una puntuación por debajo de 3, no se debe realizar ningún estudio de imagen ya que la posibilidad es baja; una puntuación debajo de 5, descarta casi por completo un cuadro de apendicitis aguda por lo que el paciente se puede mantener solo en vigilancia y posterior egreso, esta tiene limitaciones en niños y en mujeres de edad fértil, por lo que es más sensible en hombres.¹⁹ En el estudio realizado por Maghrebi et al. (2018) prospectivo donde se analizó la relación de la escala de Alvarado con los cuadros de apendicitis aguda, se llega a la conclusión que un puntaje menor de 4 no se relaciona con un cuadro de apendicitis aguda, un valor entre 4 - 6 sugiere realizar más estudios de extensión, y la puntuación arriba de 6 es muy sugestiva de este cuadro,²² los pacientes que presentan un puntaje menor de 5 tienen una sensibilidad y una especificidad del 43 % y los pacientes con una puntuación arriba de 7 tienen una sensibilidad del 81 % y una especificidad del 81 % para descartar cuadros de apendicitis aguda.²¹

Cuadro I

ESCALA DE ALVARADO MODIFICADA	
Signos	Puntos
Dolor migratorio en fosa iliaca derecha	1
Anorexia	1
Náusea o vómito	1
Hipersensibilidad en fosa iliaca derecha	2
Rebote en fosa iliaca derecha	1
Temperatura mayor de 38 °C	1
Signos extras: Rovsing, tos, hipersensibilidad rectal	1
Leucocitosis de 10,000 a 18,000 cel/mm ³	2

Escala tomada y modificada de Reyes N, Zaldívar F, Cruz R, et al. (2012) Diagnostic accuracy of the RIPASA Score for the diagnosis of acute appendicitis: comparative analysis with the modified Alvarado Score.

La escala de RIPASA (cuadro II) realizada en 2010, en el Hospital RIPASA. Esta escala clasifica a los pacientes en cuatro grupos de acuerdo al riesgo que tienen para presentar un cuadro de apendicitis aguda:²¹

- < 5 puntos (improbable): El paciente se mantiene en observación repitiendo la escala cada 1 - 2 horas, si el puntaje se mantiene se descarta el cuadro.²¹

- 5 - 7 puntos (baja probabilidad): El paciente se mantiene en observación repitiendo la escala cada 1 - 2 horas, con esta puntuación se deben de realizar estudios de extensión como son los estudios de imagen.²¹
- 7.5 - 11.5 puntos (alta probabilidad de apendicitis aguda): se requiere valoración por parte del cirujano, se debe iniciar protocolo para apendicectomía.²¹
- > 12 puntos (diagnóstico de apendicitis): estos pacientes requieren de tratamiento quirúrgico.²¹

Cuadro II

ESCALA DE RIPASA	
DATOS	PUNTOS
Hombre	1
Mujer	0.5
<39.9 años	1
>40 años	0.5
Extranjero NRIC	1
SÍNTOMAS	
Dolor en fosa iliaca derecha	0.5
Náusea y vómito	1
Dolor migratorio	0.5
Anorexia	1
Síntomas <48hrs	1
Síntomas >48hrs	0.5
SIGNOS	
Hipersensibilidad en fosa iliaca derecha	1
Resistencia muscular involuntaria en fosa iliaca derecha	2
Rebote	1
Rovsing	2
Temperatura > 37 °C y < de 39 °C	1
LABORATORIO	
Leucocitosis	1
Examen general de orina negativo	1

Escala tomada y modificada de Reyes N, Zaldívar F, Cruz R, et al. (2012) Diagnostic accuracy of the RIPASA Score for the diagnosis of acute appendicitis: comparative analysis with the modified Alvarado Score.

8.9 Diagnóstico por imagen.

Si el médico tiene dudas del diagnóstico, se cuentan con estudios de imagen para descartar o confirmar el diagnóstico, estos estudios no se encuentran disponibles en todas las instituciones de salud por lo que el médico no debe prescindir de estos para el tratamiento de un cuadro sospechoso de apendicitis aguda.²⁴

8.9.1 Radiografía simple de abdomen.

La radiografía simple de abdomen es un estudio el cual se encuentra disponible en la mayoría de las instituciones, además de su bajo costo, en el 68 % de los casos los hallazgos son inespecíficos, y su sensibilidad puede llegar a 0 %.²⁴ Por lo cual no se recomienda como estudio diagnóstico de sospecha de apendicitis aguda al contar con métodos diagnósticos de mayor especificidad, pero en algunas instituciones solo se cuenta con este recurso por lo que se puede disponer de este.²³

Los hallazgos que podemos encontrar en la radiografía de abdomen son los siguientes:

- Íleo reflejo, sobre todo en las apendicitis complicadas donde se encuentra líquido purulento, aquí se observa dilatación intestinal, este se observa en el 51 - 81 %. (Imagen 1, fotografía b)²⁴
- Radiopacidad a nivel de cuadrante inferior derecho del abdomen, se observa en el 12 - 33 %.²³
- Se puede observar engrosamiento a nivel del ciego en el 4 al 5 %.²³
- La línea grasa del musculo psoas presenta una mala definición debido al proceso inflamatorio es lo que se conoce como borramiento del psoas.⁴
- En el 5 - 8 % de las radiografías de abdomen podemos observar una imagen con densidad calcio a nivel de fosa iliaca derecha, lo que se conoce como apendicolito,⁴ de estar presente es un hallazgo muy sugerente de apendicitis aguda. (Imagen 1, fotografía c)²³
- En el signo de la “carga fecal en el ciego”, podemos observar a nivel de la fosa iliaca derecha una imagen con densidad de tejidos blandos y burbujas radiolúcidas esto por la presencia de materia fecal. Tiene una sensibilidad del 97 % y una especificidad del 85 %.²³

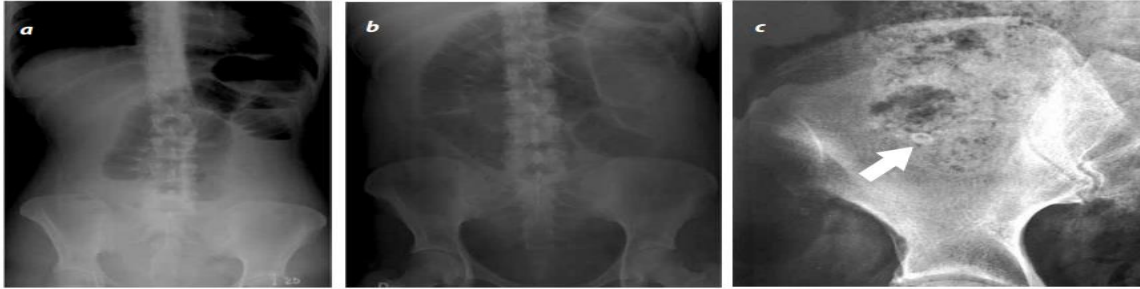

Imagen 1 tomada y modificada de Octavio de Jesús Arévalo Espejo. (2014) Acute appendicitis: Imaging Findings and current approach to diagnostic imaging. Radiografía de abdomen en proyección frontal (a) y en decúbito supino (b). se observa mala distribución de gas, dilatación intestinal en la parte superior de abdomen, sin observarse datos claros de obstrucción, lo que sugiere un íleo intestinal. (c) se observa una imagen con densidad de calcio sugestiva de un apendicolito (flecha).

8.9.2 Ultrasonido.

El ultrasonido es el instrumento el cual genera ondas sonoras y por medio de ellas genera fotografías de partes internas del cuerpo. En el año de 1986 el doctor Puylaert describió el uso del ultrasonido como método para apoyo diagnóstico en cuadros de apendicitis aguda, este estudio se puede utilizar de primera elección sobre todo en mujeres embarazadas donde existe un riesgo al exponerse a la radiación ionizante y en pacientes pediátricos, recordar que el ultrasonido no utiliza radiación.²⁵ Una desventaja es que es operador dependiente por lo que puede presentar errores de interpretación, este tiene una sensibilidad entre 71 y 94 % y una especificidad entre 81 y 98 %, si se observan hallazgos sugerentes de un cuadro de apendicitis se confirma el diagnóstico, si no se observan no descartan el diagnóstico se tienen que realizar otros estudios de imagen.²³

Los datos sugerentes de un cuadro de apendicitis aguda por ultrasonido son los siguientes:

- Diámetro transversal mayor a 6 mm: este parámetro tiene una sensibilidad del 98%. Si el paciente presenta un diámetro entre 6 mm y 8 mm se llama indeterminado y debemos de buscar más hallazgos ultrasonográficos para el diagnóstico, el 23 % de la población puede tener un apéndice con un diámetro mayor de 6 mm sin presentar un cuadro inflamatorio a nivel apendicular.²³
- Apéndice no compresible: normalmente el apéndice debe de ser compresible, si al aplicar presión con el transductor esta no se comprime sugiere el cuadro. (Imagen 2, fotografía b)^{4,23}
- Cambios inflamatorios de la grasa circundante: la grasa periapendicular no debe presentar cambios en la ecogenicidad si se observan estos cambios sugieren la presencia de un proceso inflamatorio.²³

- Aumento de la vascularización al momento de aplicar doppler color: tiene una sensibilidad del 87 %, pero no siempre se observa depende de la fase en que se encuentre.²³
- Apendicolitos: la presencia de un apendicolito solo se observa en el 30 % de los ultrasonidos si este se observa es diagnóstico del cuadro y nos habla de un cuadro complicado. (Imagen 2, fotografía c) ¹⁹

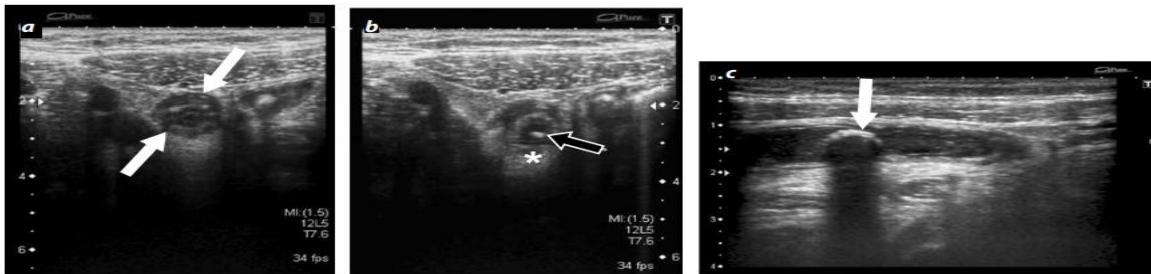


Imagen 2 tomada y modificada de Octavio de Jesús Arévalo Espejo. (2014) Acute appendicitis: Imaging Findings and current approach to diagnostic imaging. a) imagen axial donde se observa (a) inflamación del apéndice cecal flechas blancas. Con un diámetro de 11 mm, esta no se modifica a la compresión (b), se observa alteración de la grasa periapendicular (*) y una fecalito flecha negra, c) se observa una imagen ecogénica flecha y una sombra acústica posterior sugerente de apendicolito

8.9.3 Tomografía computarizada.

Estudio el cual funciona por medio de rayos X mediante un círculo giran alrededor del paciente y general cortes longitudinales o transversos de órganos internos. El estudio de imagen con menor tasa de error es la tomografía computarizada, esta se debe realizar ante la sospecha de apendicitis aguda en población adulta ya que tiene tasas de sensibilidad y especificidad entre 76 - 100 % y 83 - 100 %, ²³ además de que se ha demostrado que ante la presencia de hallazgos característicos este puede disminuir de un 21 % a un 10 % las tasas de apendicitis negativas, ²⁴ tiene la desventaja de la exposición a la radiación con un riesgo de malignidad de 0.18 % para un niño de 1 año y del 0.11 % en un niño de 15 años, no se recomienda en niños ni mujeres embarazadas en estos grupos se recomienda un ultrasonido. ²⁵

Los hallazgos característicos en la tomografía son los siguientes:

- Aumento del diámetro transversal: un diámetro del apéndice cecal mayor de 6 mm ⁴ tiene una sensibilidad del 93 % y una especificidad del 92 % para el diagnóstico de apendicitis. ²⁵
- Pared del apéndice cecal mayor de 1mm: Con una sensibilidad del 66 % y una especificidad del 96 %. ²³
- Realce anormal y heterogéneo de la pared. Este hallazgo tiene una sensibilidad del 75 % y una especificidad del 85 %. ²³

- Edema de la submucosa al cual se le conoce como signo del 'Target' o de la 'Diana', que da esta imagen alrededor de la luz apendicular. (Imagen 3)²³
- Los apendicolitos están presentes entre el 20 - 40 % de los casos, al igual que los demás, estudios si están presentes son muy sugestivos de este cuadro además de orientarnos a un cuadro de apendicitis complicada.¹⁹

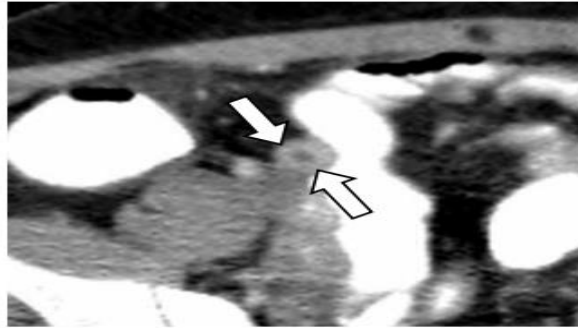


Imagen 3 tomada y modificada de Octavio de Jesús Arévalo Espejo (2014). Acute appendicitis: Imaging Findings and current approach to diagnostic imaging. Corte axial de una tomografía computarizada con medio de contraste que muestra el apéndice cecal engrosado, observándose el signo de la diana.

8.9.4 Resonancia magnética.

Estudio el cual utiliza un campo magnético y ondas de radio a través de una computadora para generar imágenes del cuerpo. La resonancia magnética tiene una sensibilidad del 100 % y una especificidad de 98 %, ⁵ es un estudio que no se encuentra disponible en todos los hospitales, además de tener un costo elevado, presenta la ventaja de que si el ultrasonido no muestra hallazgos concluyentes de apendicitis aguda se puede realizar una resonancia, es el estudio de elección en mujeres embarazadas y niños ya que no utiliza radiación, ¹³ para el diagnóstico, el diámetro del apéndice debe de ser mayor de 7 mm, un diámetro entre 6 mm y 7 mm se considera indeterminado. ²³

8.9.5 Medicina nuclear.

La medicina nuclear tiene una sensibilidad de 85 al 95 %, ésta utiliza leucocitos marcados con tecnecio-99 (radioisopo), al extraer 50 ml de sangre del paciente, marcarla y nuevamente inyectándola para realizar la gammagrafía, los leucocitos marcarán la zona de infección o inflamación, la desventaja de estos estudios es que no se encuentran disponibles en la mayoría de los centros de salud, si estos se solicitan lo único que harán es retrasar el diagnóstico y la probabilidad de que el cuadro de apendicitis se complique. ³

8.10 Tratamiento.

Los cuadros de apendicitis aguda se pueden resolver de manera conservadora o bien de manera quirúrgica.

8.10.1 Tratamiento conservador.

Se ha propuesto el tratamiento único con antibioticoterapia en pacientes con apendicitis aguda esto debido a que no todos los cuadros de apendicitis evolucionan a la perforación por lo que se pueden resolver de manera espontánea o bien con el uso de antibiótico, según Poprom et al. (2009) Se observa un riesgo de recurrencia entre el 18.2 y 30 % de los casos, la tasas de complicaciones no se modifica.²⁶ Cuando se maneja a un paciente con antibioticoterapia existen ciertos parámetros que nos orientan a un mejor pronóstico, como son: que en el estudio de imagen no se observe fecalito, valor de proteína C reactiva < 60 g/dl, leucocitos menor de 12, 000 /mm³ y que el paciente sea menor de 60 años. Si el paciente no presenta mejoría clínica en las primera 24 a 72 hrs de iniciar el tratamiento, predice un probable fracaso,¹⁹ en la apendicitis complicada se recomienda tratamiento con antibioticoterapia si se observa plastrón apendicular, abscesos pélvicos o intraabdominales esto disminuye las tasas de resecciones intestinales.²⁷

8.10.2 Tratamiento quirúrgico.

El tratamiento quirúrgico hasta la fecha sigue siendo el manejo más utilizado, se puede realizar por vía laparoscópica, por vía abierta y por orificios naturales, se realiza de manera urgente,¹⁶ hoy en día se sabe que se puede retrasar hasta 24 hrs de manera segura, sin aumentar el riesgo de perforación, después de este tiempo aumenta el riesgo de reintervención, absceso residual e infección de herida quirúrgica, en el grupo de edad donde se debe de realizar de manera urgente es en mayores de 65 años ya que se aumenta la morbilidad y la mortalidad al retrasar el inicio del tratamiento.¹⁹

La vía recomendada en la apendicitis no complicada es la vía laparoscópica ya que disminuye los días de estancia hospitalaria, dolor postoperatorio, sangrado e infección del sitio quirúrgico, pero presenta la desventaja de presentar abscesos residuales y mayor tiempo quirúrgico,¹⁶ es segura tanto en niños y embarazadas, existe controversia en el aumento de la pérdida fetal pero no se tiene nada demostrado. Los cuadros de apendicitis complicada se pueden operar por vía laparoscópica, pero requieren de la experiencia del cirujano, de no contar con esta se recomienda la vía abierta.¹⁹

8.10.3 Antibioticoterapia.

El tratamiento antibiótico debe de ir dirigido a microorganismos anaerobios y aerobios, actualmente ha aumentado la resistencia a los antimicrobianos lo que aumenta el costo para el paciente y los días de estancia hospitalaria, el tratamiento debe ser 30 a 60 minutos antes de realizar el procedimiento con cefalosporinas e

imidazoles, esto disminuye las tasas de infección de herida quirúrgica y abscesos intraabdominales,¹⁶ si se trata de un cuadro no complicado se puede utilizar una sola dosis, en un cuadro complicado el manejo se extiende de 3 a 5 días posterior al evento o bien se puede suspender cuando el paciente presenta disminución de leucocitos, 24 hrs afebril y tolera vía oral. También se puede utilizar metronidazol vía oral el cual es igual de efectivo que combinado con cefalosporina, o bien cefalosporina con quinolonas.²⁷

8.10.4 Apendicectomía abierta.

La preparación se centra en restablecer el equilibrio de líquidos, en especial en extremos de la vida. Es preciso hidratar bien al enfermo, además se sugiere colocar una sonda vesical a fin de vaciar el contenido de la vejiga y reducir el riesgo de lesionarla durante el abordaje.¹⁸

8.10.4.1 Incisión cutánea.

No existe una incisión universal, ya que el apéndice es móvil además de presentar variaciones en su implantación por lo que el cirujano se puede guiar en el punto más doloroso que presenta el paciente. Si se sospecha de un absceso la incisión debe de realizarse a ese nivel.²

8.10.4.1.1 Tipos de incisión:

-Incisión de Jalaguier: la incisión cutánea es vertical, a nivel del borde externo del recto anterior, la aponeurosis anterior de los rectos se abre por dentro de su borde externo, el cuerpo muscular se rechaza, la vaina posterior se abre, posteriormente se abre el peritoneo, el cierre se realiza por planos, actualmente en desuso.¹⁸

-Incisión de McBurney: el punto de McBurney se encuentra trazando una línea imaginaria del ombligo a la espina iliaca anterosuperior, en la unión del tercio externo con el tercio medio, es el sitio donde se realiza esta incisión, un tercio a cefálico y dos a caudal.¹⁸

-Incisión Rocky Davis: es una incisión transversa la cual se realiza basándose en punto de McBurney realizándose un tercio de esta lateral a este punto y dos tercios de esta medial a este punto.²

8.10.4.2 Técnica quirúrgica.

Previo a la antisepsia y marcado, se inicia la incisión cutánea con bisturí o monopolar, disección del tejido celular subcutáneo hasta llegar al plano aponeurótico anterior del músculo oblicuo mayor ¹⁸, se incide la fascia de manera vertical siguiendo la disección de las fibras, posterior a esto se observan fibras musculares del oblicuo menor, se realiza disección de las fibras con tijera de Metzemaum, el plano profundo del músculo transverso es aponeurótico más delgado que el plano anterior, una vez abierto se expone la grasa pre-peritoneal, se

introducen los separadores para exponer el peritoneo² el cual es necesario abrir con precaución ya que se pueden encontrar adherencias al peritoneo del colon y el intestino delgado, este se sujeta con una pinza atraumática y se abre superficialmente con tijeras,¹⁸ tan pronto como éste se abra se toman muestras para cultivo si se presenta liquido de reacción peritoneal, en este momento el ayudante eleva los separadores para separar el peritoneo de los órganos abdominales, se introduce los separadores en la brecha peritoneal.² Una vez ingresando a la cavidad se recomienda realizar una palpación digital,¹⁸ se localiza el colon derecho el cual identificamos por la presencia de tres bandas musculares llamadas tenias, el apéndice se localiza en el término de estas tres bandeletas, una vez localizada se toma con pinza de Babcock junto con la parte del ciego que se encuentra en la base, puede ser necesario cortar las inserciones peritoneales de este para exteriorizar de una manera más adecuada el apéndice.²

Después de esto la cavidad abdominal se aísla con gasas húmedas, el mesoapéndice se expone traccionando en dirección contraria al ciego y el apéndice, se coloca una pinza a través del mesoapéndice a nivel de la base, se coloca una ligadura de reabsorción lenta, al ligar a nivel de la base se evita el sangrado retrogrado,² se secciona a 1 cm de la ligadura y el apéndice, más cargado al lado apendicular,¹⁸ una vez realizado el control vascular, se reintroduce la base del ciego y el apéndice se tracciona con una pinza de agarre, si el ciego se introduce después de la extirpación es más difícil y se realiza una mayor manipulación del muñón apendicular, la base del apéndice se comprime con un pinza de ángulo esta se mueve 1cm a la punta y se coloca la ligadura en el borde proximal de la pinza, se extrae la pieza quirúrgica evitando el contacto con la pared abdominal ya que aquí la técnica deja de ser aséptica. En casos donde la pared del ciego se encuentre muy friable se puede realizar una cecostomía. En caso de que el apéndice se encuentra retroperitoneal, es necesario levantar el colon a través de la fascia de Told.²

8.10.4.2.1 El manejo del muñón apendicular puede ser invaginante o no invaginante.

8.10.4.2.1.1 Técnica sin invaginación.

El contenido de la base del apéndice se exprime con una pinza de Kocher al extremo distal antes de colocar una sutura, claramente por debajo de la ligadura previa, se secciona por debajo de la pinza de Kocher, la mucosa se raspa con electrocauterio se introduce el muñón apendicular a la cavidad abdominal.²

8.10.4.2.2 Técnica con invaginación.

Se realiza con una sutura de reabsorción lenta como el catgut,¹⁸ se realizan puntos extramusculares alrededor de la base apendicular, el ayudante mantiene la base del ciego con una pinza atraumática, el cirujano secciona el apéndice con bisturí frío a nivel de la pinza de Kocher, se invagina el muñón con una pinza y se cierra la sutura extramuscular, siempre se debe de explorar el divertículo de Meckel, se

localiza la última asa ileal, se explora el ileon termina hasta un metro, si se encuentra el divertículo se extirpa sistemáticamente.²

8.10.4.3 Cierre.

Se colocan 4 pinzas en los bordes del peritoneo se cierra con sujete, o bien un punto de molinero,² los músculos oblicuo interno y transversos no requieren del cierre si bien se pueden colocar puntos de afrontamiento en "U",¹⁸ el cierre de la aponeurosis del músculo oblicuo mayor se cierra con puntos de absorción lenta.²

8.10.5 Apendicectomía laparoscópica.

Semm practicó la primera apendicectomía laparoscópica en 1982,² la apendicectomía laparoscópica reduce el sangrado, el dolor postoperatorio, el paciente se integra de manera temprana a sus actividades, menor incidencia de infección de sitio quirúrgico,¹⁸ obstrucción intestinal postoperatoria y a largo plazo, estadía hospitalaria más corta, inicio temprano de ingesta oral, mejoría de la cicatrización y menos hernias incisiones, Por el contrario el tiempo quirúrgico y el costo es mayor.²

Existen varias técnicas de cirugía laparoscópica: la apendicectomía totalmente intrabdominal, llamada «in», y la extraabdominal, llamada «out», con su variante por monoacceso transumbilical.²

La apendicectomía laparoscópica ha disminuido el número de laparotomías innecesarias, permite rectificar el diagnóstico ya que se puede realizar una laparoscopia diagnóstica.¹⁸

8.10.5.1 Colocación del paciente.

El paciente se coloca en decúbito dorsal con los brazos pegados al cuerpo debe verificarse que la mesa pueda adoptar posición Trendelenburg, lateral izquierdo y lateral derecho,² el cirujano se sitúa a la izquierda y el ayudante enfrente de él.¹⁸

8.10.5.2 Material.

El instrumental es el mismo para todas las técnicas, a excepción de la vía transumbilical, que tiene el suyo propio, comprende:

- Sistema de video.
- Óptica de visión recta de 30° o 45°.
- Bisturí eléctrico.
- Sistema de irrigación y lavado de alto flujo.
- Aguja tipo Veress.
- Dos pequeños separadores tipo Chigot de 5 mm.

- Un trocar óptico T1 de 10 mm.
- Un trocar operatorio T2 de 5 o 10 mm y, si fuese necesario, uno de 12 mm.
- Un segundo trocar operatorio T3 de 5 mm.
- Una pinza bipolar de 5 mm.
- Tijeras de 5 mm.
- Un juego de pinzas fenestradas atraumáticas de 5 mm.
- Un palpador de 5 mm.
- Un empujanudos.
- Portaagujas.
- Cánula de aspiración - lavado de 5 o 10 mm.
- Una bolsa para extraer los tejidos.

8.10.6 Técnica de apendicectomía totalmente intraabdominal («in»).

8.10.6.1 Creación del neumoperitoneo y colocación del trocar óptico T1.

Para mejorar la visión se debe colocar el trocar T1 en el tercio abdominal, se elige el ombligo por razones estéticas, existen 2 técnicas abierta y cerrada.²

La técnica cerrada se realiza con la aguja de Veress,² si el paciente tiene cirugías previas se puede acceder a nivel de fosas iliacas, hipocondrio derecho o vía transvaginal, realiza una incisión umbilical hasta la línea alba posteriormente se introduce la aguja de Veress hasta atravesar el peritoneo.²⁹

Se puede ingresar a cavidad abdominal bajo visión directa esta es la técnica de Hasson la cual es útil en pacientes con cirugía previa,²⁹ esta técnica presenta menor riesgo de lesión vascular u órgano abdominal, se realiza una incisión transversa infraumbilical, disección hasta el plano aponeurótico, se incide el plano aponeurótico, preperitoneo y peritoneo, se introduce un trocar de 12 mm, con el laparoscopio se comprueba que este se encuentre en la cavidad abdominal.²

Se inicia el neumoperitoneo de 4lts – 6lts por minuto hasta alcanzar una presión de 10 mm/Hg a 20 mm/Hg. Luego el flujo se mantiene con una constante de 200 – 400 cc por minuto,²⁹ hoy en día una presión mínima de 7 mm/Hg es suficiente para una visualización adecuada del campo quirúrgico y disminuir las complicaciones del neumoperitoneo.²

8.10.6.2 Exploración abdominal y colocación del trocar T2.

Posterior a un laparoscopia diagnostica de acuerdo a los hallazgos se decide la colocación de los trocares,²⁸ regularmente se introduce bajo visión directa, el trocar T2 de 5 mm se coloca en la región suprapúbica izquierda, si existe derrame peritoneal debe de tomarse muestra para cultivo. El procedimiento se completa con el tercer trocar T3 de 5 mm este se introduce en la región subumbilical derecha.² no es necesario introducir más de tres trocares esto solo disminuye la visión al momento de la cirugía, además la colocación de los trocares puede variar según la experiencia del cirujano.²⁸

Se inicia la disección del apéndice, esta debe ser lo menos extensa ya que esta disminuirá la infección del retroperitoneo, la disección termina al momento de identificar la base del apéndice.²⁸

8.10.6.2.1 Según la localización del apéndice.

8.10.6.2.1.1 Laterocecal interno o pélvico.

Se introduce una pinza fenestrada por T2 se tracciona el apéndice, en T3 se coagula el mesoapéndice y luego se secciona esto puede ser desde la base o a lo largo del apéndice, una vez localizada la base del apéndice esta se liga con un nudo intracorporeo o bien un nudo extracorpóreo, se recomienda realizar una ligadura más por encima de la anterior, se introducen tijeras por T3 para seccionar el apéndice entre ambas ligaduras, el apéndice se coloca en una bolsa extractora la cual se introduce por T1 y posterior a ello se retiran los trocares bajo visión directa, los orificios de más de 5 mm se cierran con sutura absorbible.²

8.10.6.2.1.2 Apéndice retrocecal.

Se utiliza el palpador introducido por el T2, se inclina el paciente a la izquierda y en la mayoría de los casos se logra visualizar el apéndice en toda su longitud, en algunos casos se puede realizar una apendicectomía retrograda, se tensa la base apendicular con una pinza fenestrada introducida por T2, la tijeras sirven para crear una brecha en la zona avascular del meso, esta se puede ampliar con el bipolar, de igual manera se colocan ligaduras en la base apendicular y esta se secciona.²

8.10.6.2.2 Según el estado inflamatorio del apéndice.

8.10.6.2.2.1 Apendicitis aguda.

Se suele observar liquido de reacción peritoneal, del cual se toma una muestra, la mesa se coloca en posición declive para que el líquido quede en el fondo de saco de Douglas, se inicia la disección del apéndice esta debe de ser lo menos extensa posible para así evitar infección del retroperitoneo,²⁸ se recomienda no traccionar el apéndice directamente sino de su meso ya que el apéndice se encuentra frágil,² la disección termina al localizar la base del apéndice, se colocan dos ligaduras proximales y una distal se corta entre estas ligaduras,²⁸ si la inflamación es mayor

se recomienda utilizar una grapadora lineal de 30 mm,² el apéndice se extrae en una bolsa por uno de los trocares de 10 mm.²⁸ Si el apéndice es muy grande se puede prolongar la incisión infraumbilical o bien la del trocar T3.²

8.10.6.2.2.2 Peritonitis apendicular por perforación.

La peritonitis difusa por una perforación apendicular es la patología donde mayor indicación tiene el procedimiento laparoscópico. Esta tiene un alto grado de conversión además puede ser necesario colocar un trocar T4 y T5 de 5 mm,² 5 cm por arriba de la cicatriz umbilical para tener un mejor acceso a los espacios subfrénicos y subhepáticos,²⁸ no se debe realizar lavado de cavidad abdominal, solo se realiza secado, además de estar contraindicado la colocación de drenajes.¹⁹

8.10.6.2.2.3 Absceso apendicular.

En esta fase es muy difícil realizar una cirugía laparoscópica por lo que se recomienda que la realice el cirujano experimentado, disecando la pared del absceso y aspirando el pus, la apendicectomía se puede realizar en un segundo tiempo.² de realizarse en un mismo tiempo se puede dejar un drenaje de silicón dirigido al área del absceso.²⁸

8.10.7 Técnica de apendicectomía extraabdominal.

Solo la exploración y movilización del apéndice se realiza por vía laparoscópica, la ligadura del meso y la exéresis se realiza vía extraabdominal al exteriorizar los elementos por T3. Aprovechando la orientación de la punta del apéndice y del ciego, se exterioriza por vía umbilical con una pinza larga de 40 cm si el ciego se encuentra adherido a retroperitoneo este se libera con tijeras, si el apéndice se encuentra retrocecal se levanta la fascia de Told y se exterioriza el apéndice, si esta es voluminosa se puede ampliar la incisión, se realiza la apendicectomía de manera convencional, se lava la incisión umbilical, se inicia manejo antibiótico.²

8.10.8 Apendicectomía mixta.

Solo se realiza en determinadas apendicectomía donde es difícil realizarlas por vía intraabdominal pura. Se colocan 2 o tres trocares para explorar, localizar y movilizar el apéndice para después exteriorizarla por un trocar y realizar el apendicectomía.²

8.11 Complicaciones.

La aparición de una hemorragia que no se puede controlar es indicación de conversión de una cirugía, algunas se pueden controlar con pinza monopolar o bien una sutura transcutánea, si los intentos fracasan es indicación de conversión, la ruptura del apéndice ocasiona una peritonitis generalizada, en estos casos se exterioriza el apéndice y se coloca una ligadura en sitio de la perforación, se

continúa con la apendicectomía, se debe de buscar el apendicolito ya que este puede presentar un absceso profundo.²

La perforación es la principal complicación, la tasa de perforación en adultos es del 17 % al 32 %, infección de herida quirúrgica la cual se presenta en 12 % al 11 % esta complicación se presenta en pacientes con apendicitis complicada, obstrucción del intestino delgado de un 0 % a 1.9 % y absceso intrabdominal en 1.6 % a un 8 %.^{9,25}

9. PROPUESTA DE SOLUCION.

Debido a que la apendicectomía abierta es un procedimiento que causa mayores complicaciones transoperatorias y postoperatorias, tanto en apendicectomía complicada como no complicada, los pacientes ingresados por este cuadro deben de operarse mediante mínima invasión, si esta se encuentra disponible en la unidad médica y se cuenta con personal capacitado.

10. ANALISIS.

Se analizaron un total de 63 pacientes sometidos a apendicectomía se realizó la intervención de la siguiente manera, abordaje abierto un total de 39 de las cuales 17 que representan el 44 % fueron del género femenino y 22 que representan el 56% del género masculino. (Figura 1 y figura 2) En el abordaje laparoscópico fueron un total de 24 pacientes 15 que representan el 62.5 % del género masculino y 9 que representan el 37.5 % del género femenino. (Figura 1 y figura 3).

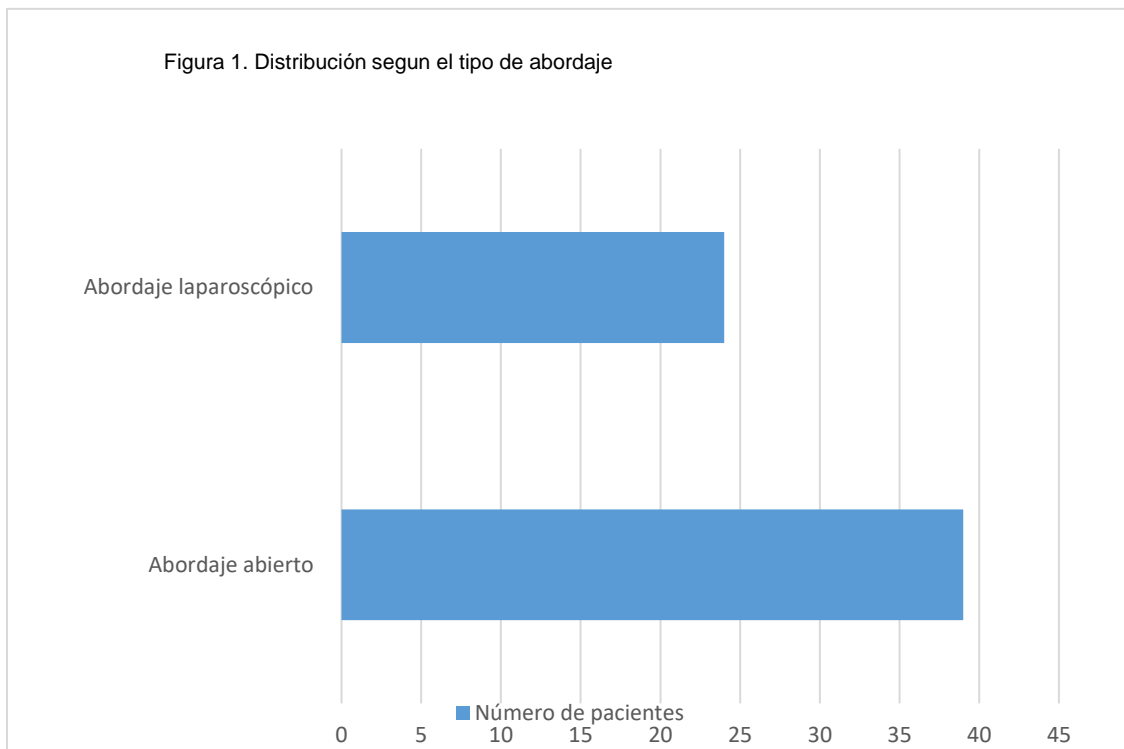

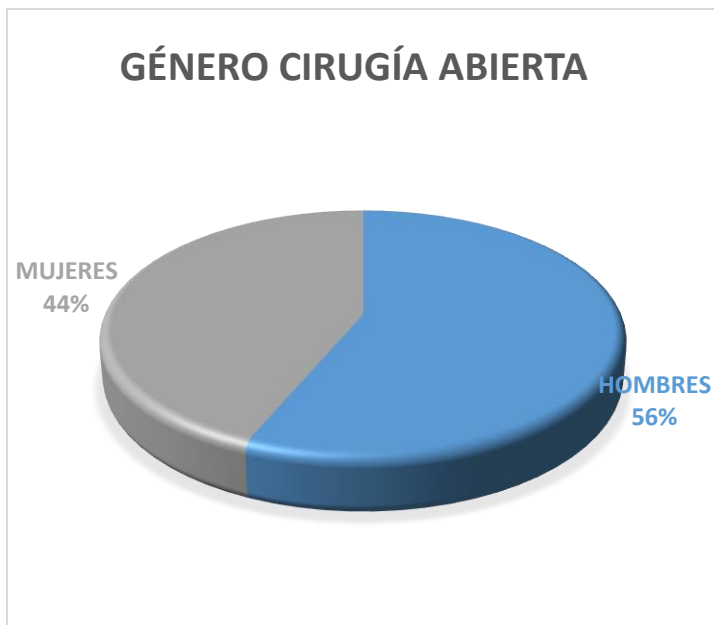


Figura 2 Distribución de pacientes por género abordaje abierto.

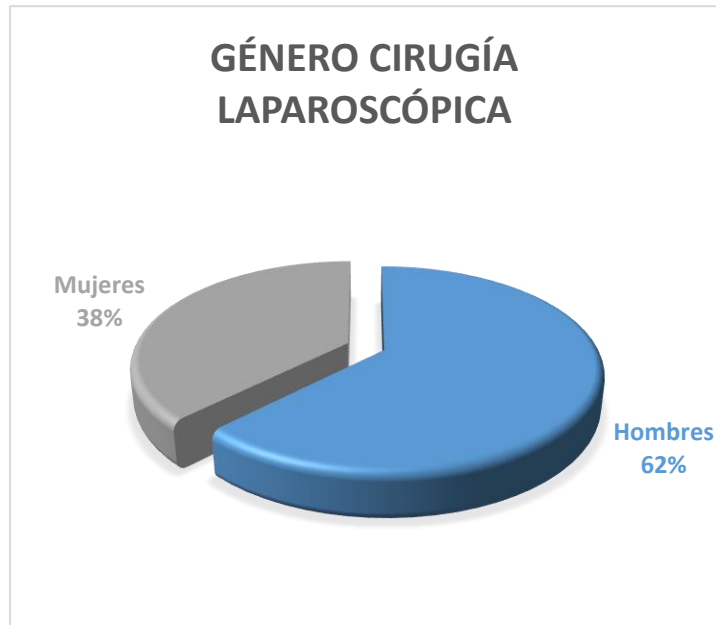


Figura 3 Distribución de pacientes por género abordaje laparoscópico

La edad de presentación en el abordaje abierto fue de 33.27 años (figura 3), mientras que en cirugía laparoscópica fue de 25.44 años (figura 4).

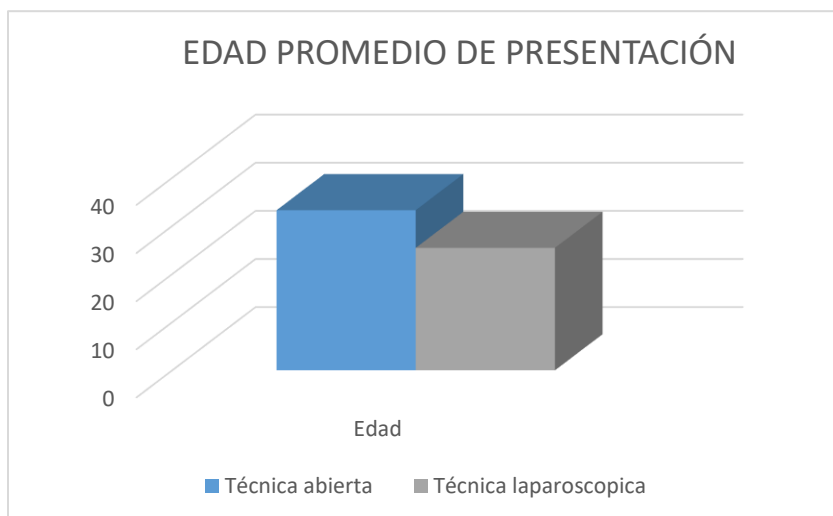


Figura 4 Promedio de edad de presentación

De la muestra, 2 personas se excluyeron pertenecientes al abordaje abierto, ya que ingresaron a sala de quirófano con diagnóstico de apendicitis aguda, sin embargo, en el transoperatorio un hombre de 59 años presentó enfermedad diverticular complicada Hinchey 2, por lo que se realizó sigmoidectomía con colostomía inicio vía oral al tercer día y se egresó 5 días después, mientras que una mujer de 30 años presentó hemoperitoneo de 1000 cc se realizó revisión de cavidad abdominal sin encontrar sitio de sangrado requiriendo de 7 días de hospitalización con vigilancia estrecha.

Se analizaron las comorbilidades de la población de estudio, de los 39 pacientes por vía abierta, se encontraron 5 pacientes que corresponde al 12.8 % con diabetes mellitus 2 del género femenino y 3 del género masculino, así como 3 pacientes que corresponde al 7.6 % del género femenino con antecedente de hipertensión arterial, uno presentó tanto diabetes mellitus como osteoporosis. En cuanto al abordaje laparoscópico con un total de 24 pacientes se encontraron 2 pacientes que corresponde al 6.8 % con diabetes mellitus un hombre y una mujer, así como 3 pacientes que corresponde al 10.3 % con hipertensión arterial, 2 mujeres y 1 hombre (mediante chi- cuadrada $P=0.500$) (figura 5). Se encontró una mujer de 27 años con un embarazo de 28.1 SDG por FUM.

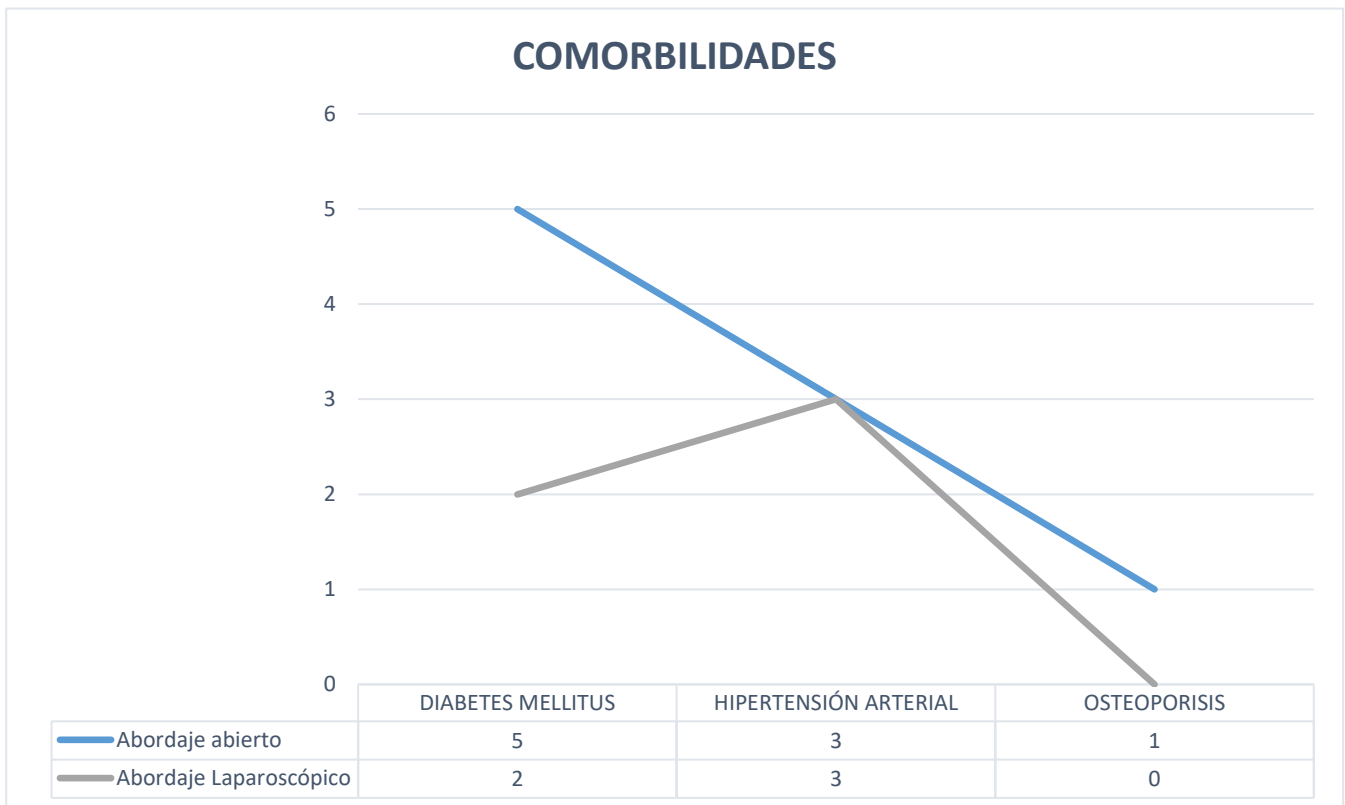


Figura 5 Comorbilidades de pacientes para cada uno de los abordajes

Al ingresar al servicio de urgencias se solicitó biometría hemática analizando los niveles de leucocitos, neutrófilos y plaquetas, en promedio los pacientes con diagnóstico de apendicitis aguda presentan los siguientes resultados: (tabla1)

Parámetro	Vía abierta	Vía laparoscópica
Leucocitos	11.86 x103 /mm3	13.11 x103 /mm3
Neutrófilos	71.83 %	80.5 %
Plaquetas	252.35 x 109/L	244.58 x 109/L

Tabla 1 Niveles de neutrófilos, plaquetas y leucocitos para cada abordaje

Se analizó el tiempo quirúrgico en cada una de las dos técnicas siendo el promedio para el abordaje abierto 01:10 hrs y para el abordaje laparoscópico 01:30 hrs. (Figura 6) Durante la cirugía se registró el sangrado transoperatorio en la vía abierta fue un promedio de 46.92 cc mientras en la vía laparoscópica fue un promedio de 20.2 CC. (Mediante chi-cuadrada P= 0.0001) (Tabla 2)

Técnica	Cantidad
Abierta	46.92 cc
Laparoscópica	20.2 cc

Tabla 2 Promedio de sangrado por cada abordaje

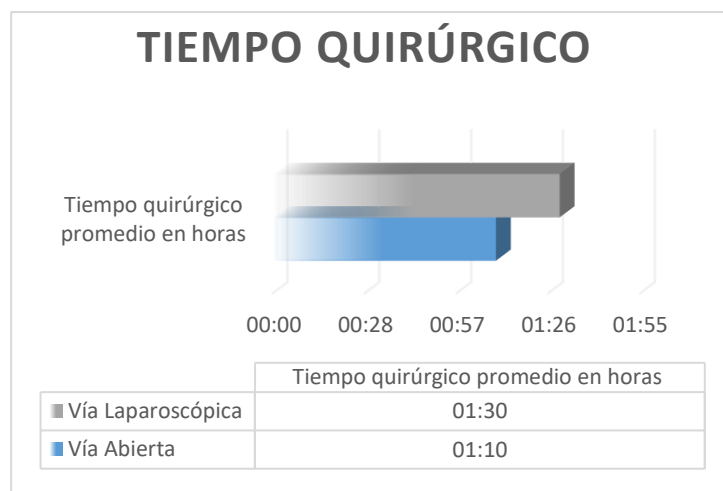


Figura 6 Tiempo quirúrgico para cada abordaje

Posterior al evento quirúrgico los pacientes recibieron alimentación vía oral de acuerdo a la presencia de ruidos intestinales, deambulación y que no presentaran datos de respuesta inflamatoria sistémica, en la vía abierta se inició en un promedio de 1.7 días mientras en la vía laparoscópica fue de 1.3 días. (Mediante chi-cuadrada P=0.2090) (Figura 7)

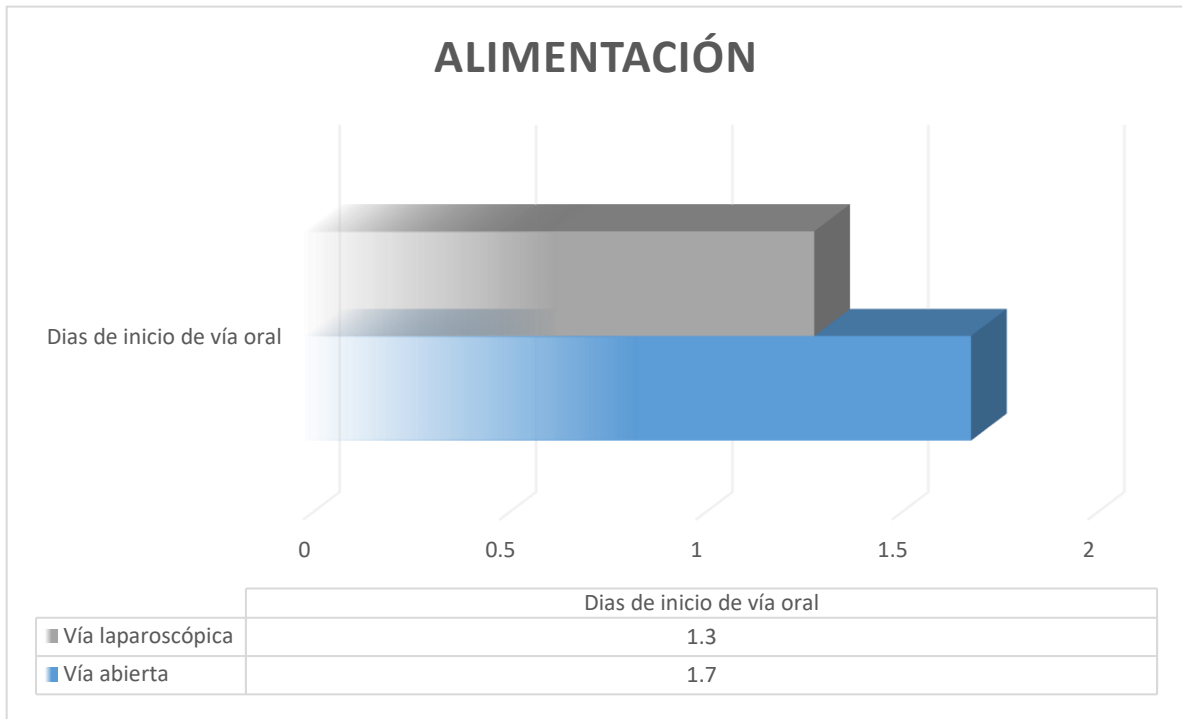


Figura 7 Promedio de días para el inicio de la vía oral.

Posterior al evento quirúrgico se evaluó el dolor postoperatorio en ambos grupos con la escala del dolor de EVA (anexo 3) la cual va del 1 al 10 siendo el uno dolor leve y el diez el dolor más intenso que una persona pueda sentir, en el grupo de la técnica abierta se obtuvo un promedio de 7.7, mientras que la técnica laparoscópica fue de 6. (Tabla 3)

Abordaje	Número de pacientes	Promedio escala de EVA
Abierto	24 pacientes.	7.7 puntos.
Laparoscópico	37 pacientes.	6 puntos.

Tabla 3 Promedio de dolor según escala de EVA

El promedio de días de estancia hospitalaria fue de 3.2 días para el abordaje abierto y para la cirugía de mínima invasión fue de 2.96 días, sin embargo, este tiempo aumentó debido a que 2 pacientes presentaron íleo postoperatorio teniendo que estar hospitalizados 7 y 5 días respectivamente. (Mediante chi-cuadrada $P=0.3859$) (Figura 8)

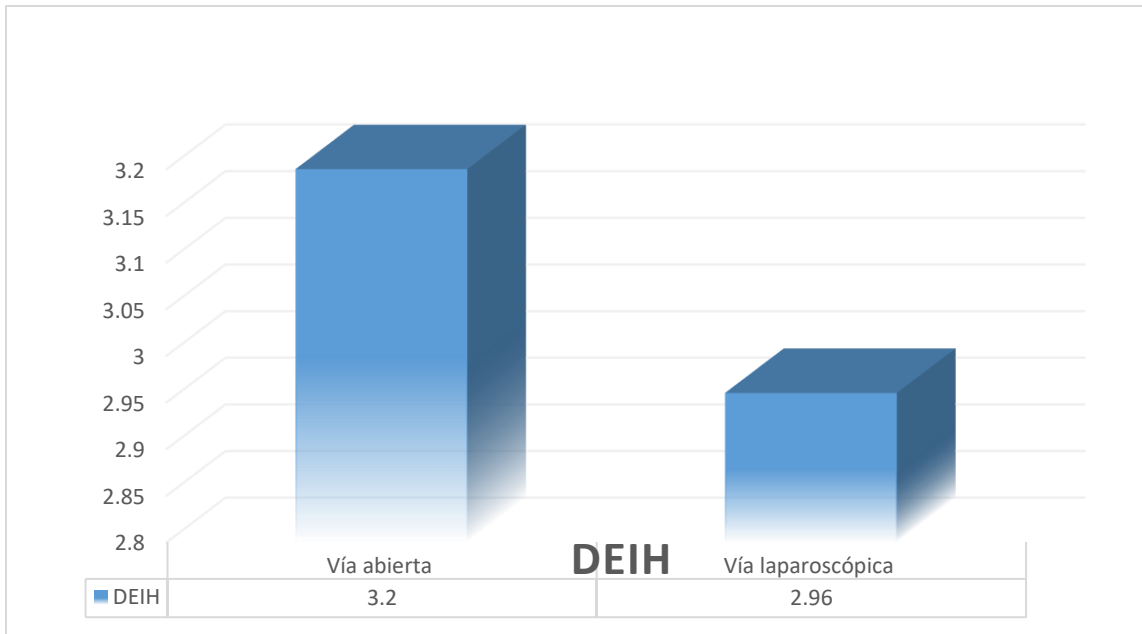


Figura 8 Promedio de días de estancia hospitalaria DEIH (días de estancia hospitalaria)

Del total de las cirugías realizadas por vía abierta, se complicaron 14 pacientes que corresponde al 35.8 %, 4 que corresponde al 28.5 % con íleo postoperatorio, 6 que corresponde al 42.8 % con seroma, 2 representando el 14.2 % con dehiscencia del sitio quirúrgico, 2 representando el 14.2 % con infección de sitio quirúrgico y un masculino de 28 años sin comorbilidades, el cual presentó alteraciones respiratorias con desaturación hasta el 80 % SO_2 , por lo que se realizó protocolo para descartar tromboembolia pulmonar (TEP), así como radiografía de tórax, descartando patología pulmonar. Del abordaje laparoscópico de los 24 pacientes, se complicaron 4 que corresponde al 13.7 % de los cuales 2 que corresponden al 50 % presentaron íleo postoperatorio, 1 que representa el 25 % presentó absceso residual el cual se trató con antibioticoterapia, ya que no cumplía criterios para tratamiento quirúrgico y 1 que corresponde al 25 % presentó omalgia, el cual se trató con oxígeno suplementario y reposo. (Mediante chi-cuadrada $P=0.100$).

Complicación	Vía abierta	Vía laparoscópica
Íleo postoperatorio	4 (28.5 %)	2 (50 %)
Seroma	6 (42.8 %)	0
Dehiscencia de herida	2 (14.2 %)	0
ISQ*	2 (14.2 %) ISQ I y ISQ III	1 (25 %) ISQ III
Omalgia	0	1 (25 %)
otras	1(Desaturación (7.6 %)	0

Tabla 3 Complicaciones posterior a la cirugía para cada abordaje *Infección del sitio quirúrgico.

En cuanto a los hallazgos transoperatorios, en el grupo de cirugía abierta con 39 pacientes, 11 correspondiente al 28.2 % presentaron apendicitis fase I, 7 correspondiente al 17.9 % fase II, 10 que corresponde al 25.6 % fase III, 9 que corresponde al 23 % fase IV y 2 que corresponde al 5.1 % presentaron otros hallazgos, en cuanto a la vía laparoscópica de los 29 pacientes, 7 correspondiente al 24.13 % presentaron fase I, 7 que corresponde al 24.13 % fase II, 6 que corresponde al 20.6 % presentaron fase III y 4 que representan el 13.6 % fase IV. (Tabla 11)

Fase de apendicitis	Vía abierto	Vía laparoscópica
Fase I	11	7
Fase II	7	7
Fase III	10	6
Fase IV	9	4
Otras	2	0

Tabla 11 Fase de apendicitis aguda para cada abordaje

En cuanto a los resultados de complicaciones de acuerdo a la fase en que se encontraron, fueron los siguientes:

En el grupo de cirugía abierta de los pacientes que presentaron apendicitis fase I, un paciente presentó dehiscencia de herida quirúrgica. En el grupo de pacientes que presentaron apendicitis fase II, 2 pacientes presentaron seroma, 1 presentó íleo post quirúrgico. En el grupo de pacientes con apendicitis fase III, 2 presentaron seroma, 2 presentaron íleo postoperatorio uno con antecedente de diabetes mellitus, además de desaturación sin confirmarse patología pulmonar. En pacientes con apendicitis fase IV, 2 presentaron seroma uno de ellos diabético de larga evolución, el otro paciente además presentó íleo postoperatorio y se tuvo que

reintervenir por absceso residual y eventración este paciente con antecedente de hipertensión arterial, 1 presentó íleo postoperatorio, 1 presento dehiscencia de herida quirúrgica la cual se dejó cerrar por segunda intención, 1 presentó infección del sitio quirúrgico superficial con antecedente de hipertensión arterial el cual se manejó con curaciones en cama y a su egreso con curaciones en su domicilio.

En el grupo de cirugía de mínima invasión de los pacientes que presentaron apendicitis fase I y fase II, ninguno presentó complicaciones postoperatorias. En el grupo de pacientes con apendicitis fase III, 1 presento íleo postoperatorio, 1 presentó omalgia ambos con antecedente de hipertensión arterial sistémica. En el grupo de pacientes con apendicitis fase IV, 1 presentó absceso residual el cual se manejó de manera conservadora con antibioticoterapia y uno presento íleo postoperatorio.

- Tabla de comparación de las variables estudiadas según la fase de apendicitis (tabla 5):

	Vía abierta fase I	Vía laparoscópica Fase I	Vía abierta fase II	Vía laparoscópica fase II	Vía abierta fase III	Vía laparoscópica fase III	Vía abierta fase IV	Vía laparoscópica fase IV
Casos	11	7	7	7	10	6	9	4
Mujeres	5	4	3	1	4	3	2	1
Hombres	6	3	4	6	6	3	7	3
Días de evolución	1.7 días	1.2 días	1.9 días	2 días	1.6 días	1.6 días	3.2 días	2.5 días
Leucocitos	10.2 x10 ³ /mm ³	10.26 x10 ³ /mm ³	11.07 x10 ³ /mm ³	12.5 x10 ³ /mm ³	15 x10 ³ /mm ³	14.7 x10 ³ /mm ³	12.7 x10 ³ /mm ³	16 x10 ³ /mm ³
Tiempo quirúrgico	54 min	1:15 hrs	1:12 hrs	1:50 hrs	55 min	1:40 hrs	1:28 min	1:50 hrs
Sangrado	32.2 cc	13.5cc	32 cc	19.2cc	39 cc	20.4 cc	61 cc	40 cc
Inicio vía oral	1.2 días	1 día	1.5 días	1.1 día	1.7 días	1.5 día	2.3 días	2.5 día
Días estancia hospitalaria	2.8 días	2.1 días	3.1 días	2.5 días	3.2 días	3.3 días	4 días	5.25 días

Tabla 5 Comparación de resultados por tipo de abordaje y de acuerdo a cada una de las fases de apendicitis aguda según las variables estudiadas.

10.1 Discusión.

En cuanto al análisis de resultados, se observa predominio por el género masculino en ambos abordajes, la edad media de presentación es de 29.3 años, lo cual concuerda que es una patología que se presenta en pacientes de la segunda a la cuarta década de la vida,¹⁹ al igual que el estudio de Farooqi et al. (2019) en el que la edad media de presentación fue de 32 ± 7 años en el grupo de apendicectomía laparoscópica y 34 ± 7 años en el grupo de apendicectomía abierta.²⁹ En nuestro estudio, solo se excluyeron 2 pacientes debido a que el diagnóstico transquirúrgico no fue el de apendicitis aguda, sin embargo, es esperado, ya que existe un permisible de error al momento de diagnóstico del 20 % - 40 %, sin embargo, nuestro estudio está por debajo de este, presentando un 2.9 % debido a que en nuestro hospital además del diagnóstico clínico se tiene disponible el servicio de tomografía axial computarizada lo que pudo disminuir este número de apendicectomía negativas ya que este estudio cuenta con una sensibilidad y especificidad entre 76 % - 100 % y 83 % - 100 % siendo el estudio ideal para el diagnóstico de apendicitis aguda.²³

De acuerdo a las comorbilidades de la población de estudio, el 19.11 % de nuestra muestra presentaba alguna comorbilidad como diabetes mellitus, hipertensión arterial y osteoporosis estos pacientes fueron los más añosos, algo que si es significativo para el estudio ya que estos pacientes tienen un mayor riesgo de complicaciones tanto postquirúrgicas y transquirúrgica. ¹⁹

Los análisis de gabinete como es la biometría hemática, se realizó a todos los enfermos de apendicitis aguda raramente elevan la cifras de leucocitosis más de $17 \times 10^3 \text{ mm}^3$, así como los pacientes con alguna comorbilidad o bien añosos pueden presentar nivel de glóbulos blancos dentro de parámetros normales, los niveles de neutrófilos pueden estar normales o ligeramente elevados, el promedio de plaquetas también se mantuvo en parámetros normales esto de manera general.⁶

La técnica quirúrgica fue de manera aleatorizada siempre con el consentimiento informado y explicación al paciente de riesgos y complicaciones.

El tiempo quirúrgico fue mayor en la cirugía laparoscópica 1:30 hrs comparado con 1:10 hrs en cirugía abierta, concuerda con lo referido por Jaschinski et al. (2015), donde la cirugía laparoscópica tardo un promedio de 7.6 a 18.3 min más que la cirugía abierta,³⁰ Mosquera et al. (2012) refiere que la media del tiempo quirúrgico fue de 58:53 minutos con la técnica laparoscópica y de 33:73 minutos con la abierta,³¹ Farooqi et al. (2019) refiere que el tiempo de operación promedio para el grupo de cirugía laparoscópica fue de 46.98 ± 2.99 minutos, que fue significativamente más corto que los 53.02 ± 2.88 minutos del grupo de cirugía abierta,²⁹ esto se explica porque el cirujano general se encuentra más familiarizado con la técnica abierta, además que el abordaje laparoscópico es más complicado, ya que se tienen que introducir los trocares e iniciar el neumoperitoneo, posteriormente iniciar la disección del apéndice lo cual requiere de una habilidad

quirúrgica que en el cirujano general algunas ocasiones no se encuentra totalmente desarrollada, lo cual concuerda con lo referido por Ioannis et al. (2018) ya que en su revisión observó que el tiempo quirúrgico disminuye 15:14 minutos a 8:67 minutos conforme el cirujano se familiariza con la técnica quirúrgica de mínima invasión.³²

Durante el evento quirúrgico se observó que la cantidad de sangrado es mayor en la técnica abierta, ya que la incisión es mayor, la disección es más extensa que en el abordaje de mínima invasión esto es la única variable que presenta significancia estadística, sin embargo, esto no tiene repercusión clínica en nuestros pacientes ya que el sangrado es mínimo encontrándose dentro del permisible y no causa un estado de choque en nuestros pacientes, Ioannis et al. (2018) refiere en su análisis los mismo resultados que nuestro estudio, esto es menor sangrado en el abordaje mínima invasión, él no encuentra significancia estadística, en nuestro estudio no se presentó ninguna conversión de cirugía de mínima invasión por sangrado, sin embargo, esta sería una indicación para realizar la laparotomía, contrario a lo referido por Jaschinski et al. (2015) donde la tasa de conversión a laparotomía exploradora es de 9.7 % - 11 %³⁰.

Una vez que el paciente pasó a piso de cirugía general se mantuvo en vigilancia de ruidos intestinales (peristalsis), datos de íleo, náusea y vómito; se insistió en la deambulación, con la escala de EVA los pacientes abordados por mínima invasión presentan menos dolor, mientras que en el abordaje abierto presenta mayor dolor, sin embargo, la diferencia es mínima sin significancia estadística al igual que el estudio de Katkhouda et al. (2005) donde no existe una diferencia en cuanto al dolor postoperatorio en ambos abordajes lo que no cambia el inicio de la deambulación para ambos grupos;³³ los pacientes abordados por mínima invasión iniciaron la vía oral en 1.3 días en promedio y los abordados por vía abierta en 1.7 días en promedio concuerda con lo referido por Ioannis, et al. (2018) donde el inicio de la dieta en la vía de mínima invasión fue de 20.2 hrs, además de que los pacientes tienen el 50 % menos de riesgo de presentar íleo postquirúrgico.³²

Los días de estancia intrahospitalaria fueron menores en los pacientes de mínima invasión 2.96 días comparado con 3.2 días en el abordaje abierto, parecido a lo encontrado por Jaschinski et al. (2015) donde los días de estancia hospitalaria se reducen en un 0.13 a 1.16 días,³⁰ al igual que Farooqi et al. (2019) la duración media de hospitalización fue de 4.38 ± 1.09 días en cirugía de mínima invasión y 4.18 ± 0.77 días en el grupo de cirugía abierta,²⁹ Mosquera et al. (2012) refiere que los pacientes de mínima invasión presentaron una estancia hospitalaria más prolongada, con una media de 4.21 días por vía abierta y 4.65 días por mínima invasión,³¹ contrario a nuestros resultados. En nuestro estudio 2 pacientes del grupo de mínima invasión presentaron íleo postquirúrgico que prolongo su estancia 7 y 5 días respectivamente aun así la estancia hospitalaria fue menor que lo reportado en los estudios ya mencionados esto porque los pacientes iniciaron tempranamente la vía oral, deambulación y presentaron criterios de egreso.

En cuanto a las complicaciones postquirúrgicas, el grupo de cirugía abierta fue el que presentó mayor incidencia, la cirugía de mínima invasión disminuyó el íleo postquirúrgico en un 50 %, sin embargo, cuando los pacientes de este grupo lo presentan, su estadía hospitalaria es más prolongada. Loannis et al. (2018) encuentra una tasa de íleo postquirúrgico en abordaje de mínima invasión de 1.3 %, mientras que en el abordaje abierto es de 2.8 % lo cual concuerda con nuestro estudio.³² Los seroma son comunes en la vía abierta, ya que la herida quirúrgica es más grande y la disección de tejido celular subcutáneo es mayor aunado a que nuestro país ocupa el primer lugar en obesidad. La dehiscencia de herida quirúrgica es mayor en los pacientes del grupo abierto, esto es explicado por la mayor prevalencia de seroma e infección del sitio quirúrgico, la cirugía por mínima invasión la reduce en un 50 %.

Jaschinski et al. (2015) y loannis et al. (2018) refieren que el absceso residual se presenta de manera predominante en el grupo de cirugía de mínima invasión,^{30,32} en nuestro estudio este se presentó más en el grupo de cirugía abierta, solo un paciente operado por mínima invasión presentó infección del sitio quirúrgico, este se trató de manera conservadora con manejo antibiótico, el cual respondió de manera adecuada. Mosquera et al. (2012) refiere que en cuanto a las complicaciones solo existe diferencia en la infección del sitio quirúrgico al igual que en nuestro estudio.³¹ Mientras que Katkhouda et al. (2005) no observa diferencias en las complicaciones.³³

La omalgia, es una complicación propia de la cirugía por mínima invasión, esta se presenta por la insuflación del CO² en la cavidad abdominal, según lo referido por Nataniel et al. (2010) se presenta si la presión del neumoperitoneo es de 15 mmHg, disminuye la incidencia si es de 12 mmHg. En este estudio el porcentaje de pacientes que presento omalgia fue de 39.9 %.³⁵ Sin embargo, en nuestro estudio es bajo el porcentaje de pacientes que la presentan, solo un paciente lo presentó, es una complicación que se puede tratar con oxígeno suplementario y reposo.

En nuestro estudio, un paciente del grupo de cirugía abierta presento desaturación, sin embargo, no se llegó a la conclusión de la causa, ya que se realizó protocolo de estudio para descartar tromboembolia pulmonar con dímero D, de acuerdo al resultado de este último no amerito realizar angio TAC y la radiografía de tórax salió sin patología pulmonar por lo que solo se mantuvo en vigilancia y con apoyo de oxígeno suplementario.

En cuanto a los costos de cada cirugía el abordaje de mínima invasión tiene un costo promedio de 27,461 pesos M/N, mientras que el abordaje abierto presenta un costo de 17,331 pesos M/N, lo cual concuerda con lo referido por loannis, et al. (2018) donde el costo es más elevado para la cirugía de mínima invasión a corto plazo, sin embargo, a largo plazo el paciente se incorpora más rápido a las actividades y los costos son similares.³² Nosotros no pudimos realizar seguimiento

a largo plazo ya que se suspendió la consulta externa de cirugía general por la pandemia de SARS-CoV-2.

Si analizamos los datos de acuerdo a las fases de la apendicitis aguda la fase I es la que tiene mayor incidencia. Esta fase fue igual en el género masculino y femenino, el promedio de días de evolución es el mismo y concuerda con la literatura, así como los niveles de leucocitos que presentan a su ingreso.

En cuanto a la fase II o fase catarral predomina en el género masculino, los días de evolución son equiparables en ambas técnicas así como los leucocitos al ingreso, sin embargo, la cirugía de mínima invasión continúa prolongando el tiempo quirúrgico, disminuye el sangrado transoperatorio, el inicio de la vía oral, la estancia intrahospitalaria y reduce las complicaciones postoperatorias en un 100 % en este grupo, llama la atención que los pacientes del grupo de cirugía abierta presentan una alta incidencia de seroma 42.8 % lo cual se atribuye el sobrepeso, a la mayor disección de tejidos y la manipulación excesiva de estos.

Para la fase III o fase isquémica, predomina el género masculino, los días de evolución y la leucocitosis al ingreso son equiparables, las complicaciones postoperatorias se reducen en un 60 %, siguen predominando los seroma y el íleo postoperatorio.

Por último, en la fase necrótica o fase IV, de igual manera predomina el género masculino, los días de evolución y la leucocitosis son comparables en ambas técnicas. En cuanto a la estancia intrahospitalaria, es mayor en los pacientes de mínima invasión, sin embargo, esto se disparó debido a que un paciente con íleo postoperatorio presentó una estancia intrahospitalaria prolongada lo que pudo sesgar los resultados, la ventaja que se observa en la mínima invasión es la reducción de las complicaciones, en el abordaje abierto el paciente con infección de sitio quirúrgico de órganos y espacios requirió de intervención quirúrgica nuevamente y presentó eventración, mientras que el paciente con infección de sitio quirúrgico de órganos y espacios en la mínima invasión se pudo manejar de manera conservadora esto por el menor tamaño del absceso.

11. CONCLUSIONES.

En cuanto al inicio de la vía oral y a los días de estancia hospitalaria las dos técnicas son muy similares por lo que no existe ventaja de una sobre otra.

El sangrado transquirurgico es menor en el abordaje por mínima invasión, pero esto no le causa al paciente mayor morbilidad, ya que para que el paciente presente datos de choque requiere de un sangrado de 500 cc.

En cuanto al tiempo transoperatorio es mayor en la cirugía de mínima invasión, sin embargo, en nuestro estudio no se demostró que cause alguna repercusión clínica en los pacientes.

La cirugía de mínima invasión eleva los costos, además que no se cuenta con el equipo en todas las instituciones, pero no pudimos dar seguimiento a largo plazo midiendo en que días el paciente se integra a su vida laboral y es productivo económicamente.

La ventaja en los pacientes operados por mínima invasión, es la disminución notable de las complicaciones postoperatorias; baja incidencia de seroma, disminuye los casos de íleo postoperatorios, reduce en un 50 % los caso de infección de sitio quirúrgico de órganos y espacios, a diferencia de lo que se creía que la cirugía laparoscópica aumentaba estos, el paciente al operarse por mínima invasión tendrá una recuperación postoperatoria más rápida.

Los pacientes que presentan alguna comorbilidad como diabetes mellitus e hipertensión arterial sistémica tienen mayor riesgo de complicaciones postquirúrgicas, lo cual aumenta su morbimortalidad.

12.RECOMENDACIONES.

Con base a los resultados obtenidos, se recomienda:

Utilizar escalas diagnósticas (Alvarado y RIPASA modificada) de acuerdo a la puntuación decidir el manejo de los pacientes, de tener duda diagnóstica realizar tomografía computarizada.

El abordaje para un cuadro de apendicitis aguda debe ser el que el cirujano en turno domine y el que esté disponible en la institución con énfasis en la técnica laparoscópica.

Los pacientes que ingresan y presentan una comorbilidad deben de seguir un manejo postoperatorio más estricto para así evitar las complicaciones que pueden presentarse.

Los pacientes que presentan absceso residual por vía de mínima invasión no deben de ser intervenidos en primera instancia ya que estos responden al manejo con antibioticoterapia.

Los esquemas cortos de antibioticoterapia de 3 días deben de usarse en cuadros de apendicitis complicada.

13. SUGERENCIAS.

- Continuar con estudio para así ampliar el número de pacientes y tener una mayor muestra y mejores resultados estadísticos.
- Al ingreso del paciente al servicio de urgencias no solicitar estudios de imagen, solo estudios de laboratorio, realizar una buena historia clínica y exploración física de acuerdo a ello valorar manejo por el servicio de cirugía.
- No solicitar radiografía simple de abdomen ya que tiene baja sensibilidad y especificidad.
- El medico de primer contacto debe contar con escalas para diagnóstico de apendicitis (Alvarado y RIPASA).
- Al ingresar el paciente al servicio de urgencias administrar analgésicos ya que no modifican el curso clínico.

14. REFERENCIAS BIBLIOGRÁFICAS.

1. Latarjet. Intestino grueso. Anatomía Humana. 4a edición. Buenos Aires, Argentina: Editorial Panamericana; 2007. 1457-1507 .
2. A. Marrie. EMC.Técnicas quirúrgicas del aparato digestivo. Editorial Elsevier. 2008.
3. Jorge Fallas González. Apendicitis aguda et. al. Rica Heredia Mar. 2012: 29(1): 39. Disponible en: https://www.scielo.sa.cr/scielo.php?script=sci_arttext&pid=S1409-00152012000100010
4. Rebollar R, García J, Trejo R. et. al. Apendicitis aguda: revisión de la literatura. Revista Hospital Juárez de México. 2009; 76(4): 210-216. Disponible en: <https://www.medigraphic.com/pdfs/juarez/ju-2009/ju094g.pdf>
5. Salinas P, et. al. Acute appendicitis in adults. Review. Ciencia UG; 2012; 2(3):21-28. Disponible en: <https://www.medigraphic.com/pdfs/cienciaug/cug-2012/cug123a.pdf>
6. Ahmed H, Al-Salem et al. Atlas of Pediatric Surgery: Principles and Treatment. 1st ed. Springer; 2020. Disponible en: https://doi.org/10.1007/978-3-030-29211-9_29
7. Young P, et al. La apendicitis y su historia. Rev. Méd. Chile. 2014; 142:667-672. Disponible en: <https://scielo.conicyt.cl/pdf/rmc/v142n5/art18.pdf>
8. Ferris M, Quan S, Kaplan BS, Molodecky N, Ball CG, Chernoff GW, Bhala N, Ghosh S, Dixon E, Ng S, Kaplan GG. The Global Incidence of Appendicitis: A Systematic Review of Population-based Studies. Ann Surg. 2017 Aug; 266(2):237-241. Disponible en: <https://pubmed.ncbi.nlm.nih.gov/28288060/>
9. Snyder MJ, Guthrie M, Cagle S. Acute Appendicitis: Efficient Diagnosis and Management. American Family Physician. 2018; 98(1):25-33. Disponible en: <https://www.aafp.org/afp/2018/0701/p25.html>
10. Perez KS, Allen SR. Complicated appendicitis and considerations for interval appendectomy. JAAPA. 2018 Sep; 31(9):35-41. Disponible en: <https://pubmed.ncbi.nlm.nih.gov/30153202/>

11. Miranda A, Camacho I, Samano J, González G, López JC. Evaluación de la escala pediátrica para apendicitis en una población mexicana. 2018;16(4). Disponible en: <https://www.medigraphic.com/pdfs/actmed/am-2018/am184b.pdf>
12. Bhangu A. et al. Acute appendicitis: modern understanding of pathogenesis, diagnosis, and management. *Lancet*. 2015; 386: 1278–87. Disponible en: <https://www.sciencedirect.com.pbidi.unam.mx:2443/science/article/pii/S0140673615002755?via%3Dihub>
13. Hernández-Cortez J, y cols. Apendicitis aguda: revisión de la literatura. *Cirujano General*. 2019; 41(1):33-38. Disponible en: <https://www.medigraphic.com/pdfs/cirgen/cg-2019/cg191f.pdf>
14. Stringer MD. et al. Acute appendicitis. *Journal of Paediatrics and Child Health*. 2017; 53(11):1071-1076.
15. Dubón MC, Ortiz A. Apendicitis aguda, su diagnóstico y tratamiento. *Rev. Fac. Med. (Méx.)*. 2014 Ago;57(4): 51-57. Disponible en: http://www.scielo.org.mx/scielo.php?script=sci_arttext&pid=S0026-17422014000400051
16. Souza-Gallardo LM, Martínez JL. Apendicitis aguda. Manejo quirúrgico y no quirúrgico. *Rev. Med. Inst. Mex. Seguro Soc*. 2017;55(1):76-81. Disponible en: <https://www.medigraphic.com/pdfs/imss/im-2017/im171p.pdf>.
17. Flum D. Acute appendicitis - Appendectomy or the "Antibiotics First" Strategy. *New England Journal of Medicine*: 2015; 372(23):2274. Disponible en: <https://pubmed.ncbi.nlm.nih.gov/25970051/>
18. Castagneto GH. Patología quirúrgica del apéndice cecal. *Cirugía Digestiva*: 2009; 306(3):1-11. Disponible en: <https://sacd.org.ar/wp-content/uploads/2020/05/tcuatro.pdf>.
19. Di Saverio S, Podda M, De Simone B, et al. Diagnóstico y tratamiento de la apendicitis aguda: actualización 2020 de las pautas de WSES Jerusalén. *World J Emerg Surg*. 2020; 15(27). Disponible en: <https://doi.org/10.1186/s13017-020-00306-3>

20. Palacios-Cañizares EJ, González-León FD, Hernández S, Sanabria R, Valenzuela W, Pinto VM, Rendón ME. Administración de analgésico de tipo opioide en el manejo de abdomen agudo. *Rev.Hosp.Jua.Mex.* 2018; 85(2): 70-77. Disponible en: <https://www.medigraphic.com/pdfs/juarez/ju-2018/ju182b.pdf>
21. Reyes-García N, Zaldívar FR, Cruz R, Sandoval MD, Gutiérrez CA, Athié C. Diagnostic accuracy of the RIPASA Score for the diagnosis of acute appendicitis: comparative analysis with the modified Alvarado Score. *Cirujano General.* 2012;34(2). Disponible en: <https://www.medigraphic.com/pdfs/cirgen/cg-2012/cg122b.pdf>.
22. Maghrebi H, Maghraoui H, Makni A, Sebei A, Fredj SB, Mrabet A, Majed K, Falfoul N, Bensafta Z. Papel de la puntuación de Alvarado en el diagnóstico de apendicitis aguda. *Pan. Afr. Med. J.* 2018; 29(56). Disponible en: <https://pubmed.ncbi.nlm.nih.gov/29875937/>
23. Arévalo OJ, Moreno ME, Ulloa LH. Acute appendicitis: Imaging Findings and current approach to diagnostic imaging. *Rev.Colomb.Radiol.* 2014; 25(1): 3877-88. Disponible en: [http://contenido.acronline.org/Publicaciones/RCR/RCR25-1/04%20\(Apendicitis\).pdf](http://contenido.acronline.org/Publicaciones/RCR/RCR25-1/04%20(Apendicitis).pdf)
24. Aranda-Narvarez JM, Montiel MC, González AJ. Empleo, eficacia y repercusión clínica del apoyo radiológico al diagnóstico de la apendicitis aguda. *Cir. Esp.* 2013; 91(9):574–578. Disponible en: <https://pubmed.ncbi.nlm.nih.gov/23827923/>
25. Gorter R, Hassan H, Bonjer J, et. al. Diagnóstico y tratamiento de la apendicitis aguda. Conferencia de desarrollo de consenso EAES 2015. *Endoscopia Quirúrgica.* 2016;30: 4668-4690. Disponible en: <https://link-springer-com.pbidi.unam.mx:2443/article/10.1007/s00464-016-5245-7>
26. Poprom N, Numthavaj P, Wilasrusmee C, Rattanasiri S, Attia J, McEvoy M, Thakkinstian A. The efficacy of antibiotic treatment versus surgical treatment of uncomplicated acute appendicitis: Systematic review and network meta-analysis of randomized controlled trial. *The American Journal of Surgery.* 2019; 218: 192-200. Disponible en: <https://www.americanjournalofsurgery.com/action/showPdf?pii=S0002-9610%2818%2930954-1>

27. Rodríguez-Fernández Z. Tratamiento de la apendicitis aguda. *Rev. Cub. Cir.* 2019; 58(1): Disponible en: <http://www.revcirugia.sld.cu/index.php/cir/article/view/737>
28. Alvarado A, Moreno M, Pereira F, Rojano M, González L, Palacios A. Apendicectomía laparoscópica. Descripción de la técnica y revisión de la literatura. *Cir. Ciruj.* 2003; 71: 442-448. Disponible en: <https://www.medigraphic.com/pdfs/circir/cc-2003/cc036f.pdf>
29. Ortiz JA. Neumoperitoneo: Principios básicos. *Cirugía laparoscópica. Revista Médica de Costa Rica y Centroamérica LXXI.* 2014; 612: 753-758. Disponible en: <https://www.medigraphic.com/pdfs/revmedcoscen/rmc-2014/rmc144x.pdf>
30. Nazir A, Farooqi S, Chaudhary NA, et al. Comparación de apendicectomía abierta y apendicectomía laparoscópica en apendicitis perforada. *Cureus.* 2019; 11(7). Disponible en: e5105. doi: 10.7759/cureus.5105.
31. Jaschinski T, Mosch C, Eikermann M, Neugebauer E. Laparoscopic versus open appendectomy in patients with suspected appendicitis: a systematic review of meta-analyses of randomised controlled trials. *BMC Gastroenterology.* 2015; 15:48. Disponible en: https://www.ncbi.nlm.nih.gov/pmc/articles/PMC4399217/pdf/12876_2015_Article_277.pdf
32. Mosquera M, Kadamani A, Pacheco M, Villareal R, Ayala JC, Fajardo LP, Prieto M, García O, Contreras H, Sánchez G, Herrera D, García J. Apendicectomía laparoscópica versus abierta: comparables. *Rev. Colomb. Cir.* 2012; 27:121-128. Disponible en: <http://www.scielo.org.co/pdf/rcci/v27n2/v27n2a4.pdf>
33. Ioannis V, Constantinou F. Comparison between Open and Laparoscopic Appendectomy: A Systematic Review. *World Journal of Surgery and Surgical Research- Pediatric Surgery.* 2018; 1:1004. Disponible en: <http://www.surgeryresearchjournal.com/full-text/wjssr-v1-id1004.php>
34. Katkhouda, N., Mason, RJ, Towfigh, S., Gevorgyan, A. y Essani, R. et al. Apendicectomía laparoscópica versus abierta: un estudio prospectivo aleatorizado doble ciego. *Anales de cirugía,* 2005 242 (3), 439–450. <https://doi.org/10.1097/01.sla.0000179648.75373.2f>.

35. Chousleb A, Shuchleib A, Shuchleib S. Apendicectomía abierta versus laparoscópica. *Cirujano General*. 2010; 32(1): 91-95. Disponible en: <https://www.medigraphic.com/pdfs/cirgen/cg-2010/cge101ad.pdf>
36. Claros N, Fuentes I, Cari A, Laguna R. Omalgia asociada a neumoperitoneo a baja presión vs presión estándar durante la colecistectomía laparoscópica. *Rev. Méd. La Paz*. 2010; 16(2): 5-11. Disponible en: http://www.scielo.org.bo/pdf/rmcmlp/v16n2/v16n2_a02.pdf

15. ANEXOS

15.1 Anexo I



Apendicitis aguda.

La apendicitis es una inflamación del apéndice, una bolsa en forma de dedo que se proyecta desde el colon en el lado inferior derecho del abdomen.

La apendicitis provoca dolor en el abdomen bajo derecho. Sin embargo, en la mayoría de las personas, el dolor comienza alrededor del ombligo y luego se desplaza. A medida que la inflamación empeora, el dolor de apendicitis por lo general se incrementa y finalmente se hace intenso.

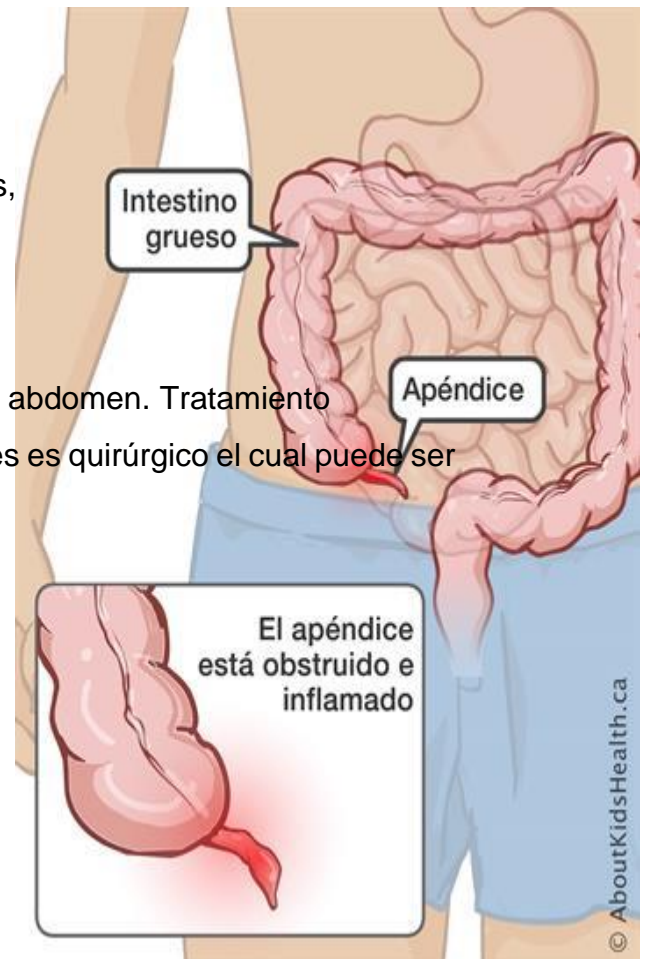
Aunque cualquiera puede tener apendicitis, lo más frecuente es que ocurra en personas entre los 10 y 30 años de edad. El tratamiento estándar es la extirpación quirúrgica del apéndice.

- Complicaciones

La apendicitis puede causar complicaciones graves,

Por ejemplo:

- La perforación del apéndice.
- Una acumulación de pus que se forma en el abdomen. Tratamiento
- El único tratamiento para estas enfermedades es quirúrgico el cual puede ser por vía abierta o bien mínima invasión.



15.2 Anexo II



CONSENTIMIENTO INFORMADO APENDICECTOMÍA LAPAROSCOPICA HOSPITAL REGIONAL DE ALTA ESPECIALIDAD DE ZUMPANGO

Nombre del Paciente:

Género:

Edad:

Fecha firmada:

ID Paciente:

Diagnóstico pre-operatorio:

Descripción de padecimiento:

La apendicitis es una inflamación del apéndice, una bolsa en forma de dedo que se proyecta desde el colon en el lado inferior derecho del abdomen.

La apendicitis provoca dolor en el abdomen bajo derecho. Sin embargo, en la mayoría de las personas, el dolor comienza alrededor del ombligo y luego se desplaza. A medida que la inflamación empeora, el dolor de apendicitis por lo general se incrementa y finalmente se hace intenso.

Aunque cualquiera puede tener apendicitis, lo más frecuente es que ocurra en personas entre los 10 y 30 años de edad. El tratamiento estándar es la extirpación quirúrgica del apéndice.

Apendectomía Laparoscópica

Esta técnica es la más común para la apendicitis simple. El cirujano hará de 1 a 3 pequeñas incisiones en el abdomen. Un puerto (tubo de goma) se inserta dentro de una de las incisiones y se infla el abdomen con el gas llamado bióxido de carbono. Este proceso le permite al cirujano ver el apéndice con mayor facilidad. A través de otro puerto se inserta un laparoscopio. Este parece un telescopio con una luz y una cámara en la punta, de manera que el cirujano pueda ver dentro del abdomen. En las otras aperturas pequeñas se insertan instrumentos quirúrgicos y se utilizan para remover el apéndice. El área se lava con un líquido estéril para disminuir el riesgo de una infección mayor. El bióxido de carbono sale a través de las incisiones y entonces se cierran las mismas con suturas se cubren con un vendaje que parece pegamento.

Puede que su cirujano comience el procedimiento con una técnica laparoscópica y luego necesite cambiar a una técnica abierta. El cambio se hace para su mayor seguridad.

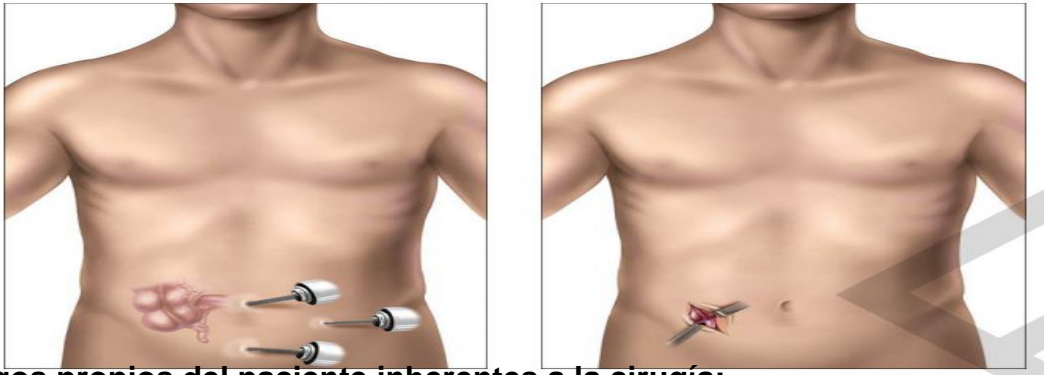
Apendectomía Abierta.

El cirujano hace una incisión aproximadamente de 2 a 4 pulgadas de largo en el lado bajo derecho del abdomen (el bajo vientre) y corta a través de las capas de grasa y músculo hasta llegar al apéndice. El apéndice es entonces removido del intestino. El área se lava con un líquido estéril para disminuir el riesgo de una infección mayor. Puede que se le coloque un tubito o goma de drenaje que va desde el interior hasta el exterior del abdomen. Por lo general este tubito de drenaje o goma se ler.

Laparoscopia vs. Apendectomía Abierta

Apendectomía Laparoscópica

Apendectomía Abierta



Riesgos propios del paciente inherentes a la cirugía:

- Reacción alérgica, la cual puede ser tan severa que cause muerte del paciente.
- Infarto agudo al miocardio.
- Tromboembolia pulmonar (presencia de un coágulo a nivel de las venas pulmonares).
- Trombosis venosa profunda (presencia de coágulo a nivel de las venas de las extremidades inferiores).
- Reacción alérgica no conocida por el paciente.
- Alteraciones en la cicatrización (formar una cicatriz voluminosa, tardar en cerrar la herida, abertura de la herida).
- Muerte.

Riesgos del procedimiento quirúrgico;

- Infección de sitio quirúrgico el cual requiere de retiro de puntos para realizar aseo diario, o bien requerir de internamiento para toma de cultivos y manejo antibiótico
- Colección líquida nivel de herida el cual requiere de retiro de puntos y manejo con curaciones de manera ambulatoria o bien intrahospitalaria.
- Hemorragia la cual requiere de transfusión sanguínea o bien no se pueda contener y el paciente presente choque hipovolémico lo cual puede causar la muerte.

- Formación de pus a nivel de abdomen, debido a la cantidad de bacterias que se encuentran en el colon, al tiempo de evolución, a la presencia de material purulento puede presentarse colección de pus a nivel abdominal posterior al acto quirúrgico lo cual requiere de manejo con antibióticos o bien de una nueva intervención quirúrgica para drenaje de este.
- Hemicolectomía (resección de intestino grueso) por el sitio anatómico de implantación del apéndice pudiera verse comprometido el intestino grueso (ciego) requiriendo la extirpación de una parte de este o bien la totalidad de este.
- Estatus de estoma: de verse afectado el intestino delgado (ileon) o grueso y realizarse resección de este el paciente puede requerir la derivación del contenido intestinal abocando una parte de este a la pared abdominal la cual puede ser temporal o definitiva de acuerdo el caso.
- Pileflebitis la cual es la extensión de un foco infeccioso a través del sistema sanguíneo causando la formación de un trombo venosa a nivel esplénico
- Absceso hepático, extensión de proceso infeccioso a nivel hepático causando proceso infeccioso a nivel hepático los cuales se pueden manejar con antibiótico o bien requerir de drenaje quirúrgico.
- Parálisis de intestino debido a la manipulación intestinal se puede presentar parálisis intestinal la cual requiere de manejo hospitalario con sonda nasogastrica, antiemético y prolongar la estancia hospitalaria.
- Oclusión intestinal secundaria adherencias las cuales se forman por un proceso de cicatrización a nivel abdominal causando vómito, ausencia de evacuaciones, dolor abdominal el cual se puede manejar de manera conservadora o bien requerir de una nueva intervención quirúrgica.
- Conversión de cirugía en caso de iniciarse de por vía laparoscópica y el proceso inflamatorio e infecciosa no permita continuar por esta vía, o bien el riesgo es mayor que el beneficio para el paciente se tendrá que realizar cirugía abierta.

Nombre y firma del paciente

Representante legal o responsable Familiar

Nombre y firma del médico

Nombre y firma del testigo

Nombre y firma del testigo

Yo _____ acepto someterme a apendicetomía vía
_____ conociendo los riesgos y complicaciones

Fecha y lugar donde se firma el consentimiento:

Bajo este entendimiento, reconozco que el médico arriba citado, me ha explicado la información que contiene entre otros aspectos, la naturaleza del plan y los riesgos inherentes que en este procedimiento en particular son: Altos; información que he comprendido y acepto en plena conciencia.

Así mismo acepto que me administré la anestesia y/o sedación que se puede considerar necesaria o deseable según el criterio del médico o del anesthesiólogo.

La realización de cualquier otra operación o procedimiento que en el transcurso de mi internamiento sea necesario. Acepto la transfusión de sangre y sus derivados, o cualquier otro medicamento que el médico considere conveniente; bajo conocimiento de que la práctica de la medicina, procedimientos y ramas afines no son exactas, por lo que los resultados no pueden garantizarse al 100%.

Declaro que este documento representa lo que el médico me ha explicado con respecto al procedimiento(s) he podido plantear mis dudas las que han sido

contestadas satisfactoriamente por este. Autorizo y solicito que se me realicen los procedimientos médicos y/o anestésicos quirúrgicos que se consideren necesarios en ejercicio de su juicio y experiencia profesional.

Beneficios del estudio:

- Ofrecer al paciente la mejor técnica quirúrgica para su padecimiento.
- Disminuir los días de estancia hospitalaria.
- Disminuir el dolor post- operatorio.
- Disminuir los días de recuperación.

Entendido lo anterior acepto entrar al protocolo de estudio sabiendo que no recibiré ninguna remuneración

Yo _____ en estado íntegro de mis facultades mentales revoco el anterior consentimiento informado aun sabiendo de los riesgos y complicaciones que pueden presentarse.

Firma del paciente.

Nombre y firma del testigo.

15.3 Anexo III

ESCALA VISUAL DE DOLOR EVA

